

**DOI:** 10.26820/reciamuc/6.(3).julio.2022.175-280

**URL:** <https://reciamuc.com/index.php/RECIAMUC/article/view/907>

**EDITORIAL:** Saberes del Conocimiento

**REVISTA:** RECIAMUC

**ISSN:** 2588-0748

**TIPO DE INVESTIGACIÓN:** Artículo de revisión

**CÓDIGO UNESCO:** 32 Ciencias Médicas

**PAGINAS:** 275-280







## Características clínicas y manejo de la viruela del mono

Clinical features and management of monkeypox

Características clínicas e gestão da varíola macaco

**Danny Roberto Quinancela Jara<sup>1</sup>; María De Los Ángeles Manteca Oñate<sup>2</sup>;  
Stephany Alexandra Guerrón Chamorro<sup>3</sup>; Christian Mauricio Martínez Martínez<sup>4</sup>**

**RECIBIDO:** 20/06/2022 **ACEPTADO:** 10/07/2022 **PUBLICADO:** 01/08/2022

1. Médico; Investigador Independiente; Quito, Ecuador; drqj1994@gmail.com;  <https://orcid.org/0000-0002-3969-8034>
2. Máster Universitario en Prevención de Riesgos Laborales en la Especialidad en Ergonomía y Psicología Aplicada; Médico; Investigadora Independiente; Quito, Ecuador; angelitosm89@gmail.com;  <https://orcid.org/0000-0003-3889-652X>
3. Médica Cirujana; Investigadora Independiente; Tulcán, Ecuador; tefy1alexg@hotmail.com;  <https://orcid.org/0000-0003-0978-6217>
4. Magíster en Seguridad y Salud Ocupacional; Médico; Investigador Independiente; Quito, Ecuador; chrisrckr@hotmail.com;  <https://orcid.org/0000-0002-2502-2455>

### CORRESPONDENCIA

Danny Roberto Quinancela Jara

drqj1994@gmail.com

Quito, Ecuador

## RESUMEN

El virus de la viruela símica o monkeypox (MPX) es un virus ADN de la familia Poxviridae, del género Orthopoxvirus, al que también pertenece el virus de la viruela. Fue detectado por primera vez en 1958 en monos africanos, aunque el mayor reservorio se encuentra en roedores. La metodología utilizada para el presente trabajo de investigación, se enmarca dentro de una revisión bibliográfica de tipo documental, ya que nos vamos a ocupar de temas planteados a nivel teórico como es Características clínicas y manejo de la viruela del mono. La técnica para la recolección de datos está constituida por materiales electrónicos, estos últimos como Google Académico, PubMed, Science direct, entre otros, apoyándose para ello en el uso de descriptores en ciencias de la salud o terminología MESH. La información aquí obtenida será revisada para su posterior análisis. En los actuales momentos la Organización Mundial de Salud (OMS), ha puesto su interés en brotes confirmados de viruela del mono o símica, desde mayo del presente año, que se han originado en África y se han estado propagando por Europa y los Estados Unidos. Este virus que no es desconocido aunque infrecuente, suele darse en los países africanos como consecuencia de los problemas alimenticios que han generado la muerte de animales, contaminación alimentaria, entre otras, que es lo que genera la transmisión del virus y los respectivos brotes, la contaminación entre humanos es muy infrecuente, sus manifestaciones clínicas pueden ser erupciones en la cara y el resto del cuerpo, fiebre, dolor de cabeza, mialgias y fatiga, no es una enfermedad potencialmente mortal, sin embargo, de presentarse comorbilidades asociadas se puede presentar, es generalmente autolimitante y no requiere de un tratamiento específico a menos que su condición se agrave, para lo cual uno de los fármacos recomendados es el antiviral Tecovirimat y como método diagnóstico se puede utilizar pruebas de amplificación de ácidos nucleicos, utilizando la reacción en cadena de la polimerasa convencional.

**Palabras clave:** Mono, Viruela, Erupción, Tecovirimat, Fiebre.

## ABSTRACT

Monkeypox or monkeypox virus (MPX) is a DNA virus of the Poxviridae family, of the Orthopoxvirus genus, to which the smallpox virus also belongs. It was detected for the first time in 1958 in African monkeys, although the largest reservoir is found in rodents. The methodology used for this research work is part of a bibliographic review of documentary type, since we are going to deal with issues raised at a theoretical level such as clinical characteristics and management of monkeypox. The technique for data collection is made up of electronic materials, the latter such as Google Scholar, PubMed, Science direct, among others, relying for this on the use of descriptors in health sciences or MESH terminology. The information obtained here will be reviewed for further analysis. At present, the World Health Organization (WHO) has put its interest in confirmed outbreaks of monkeypox, since May of this year, which have originated in Africa and have been spreading throughout Europe and the United States. . This virus, which is not unknown although infrequent, usually occurs in African countries as a result of food problems that have generated the death of animals, food contamination, among others, which is what generates the transmission of the virus and the respective outbreaks, the contamination between humans is very infrequent, its clinical manifestations can be rashes on the face and the rest of the body, fever, headache, myalgia and fatigue, it is not a life-threatening disease, however, if associated comorbidities occur, it can occur, it is generally self-limiting and does not require specific treatment unless its condition worsens, for which one of the recommended drugs is the antiviral Tecovirimat and as a diagnostic method, nucleic acid amplification tests can be used, using the chain reaction of the conventional polymerase.

**Keywords:** Monkey, Smallpox, Rash, Tecovirimat, Fever.

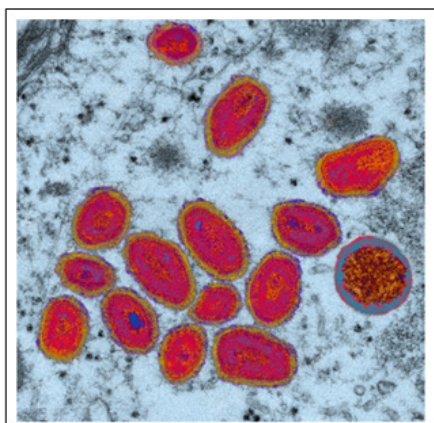
## RESUMO

A varíola macaco ou vírus da varíola macaco (MPX) é um vírus de DNA da família Poxviridae, do género Orthopoxvirus, ao qual o vírus da varíola também pertence. Foi detectado pela primeira vez em 1958 em macacos africanos, embora o maior reservatório seja encontrado em roedores. A metodologia utilizada para este trabalho de investigação faz parte de uma revisão bibliográfica de tipo documental, uma vez que vamos tratar de questões levantadas a nível teórico, tais como características clínicas e gestão da varíola dos macacos. A técnica de recolha de dados é constituída por materiais electrónicos, estes últimos como Google Scholar, PubMed, Science direct, entre outros, contando para isso com a utilização de descriptores em ciências da saúde ou terminologia do MESH. A informação aqui obtida será revista para uma análise mais aprofundada. Actualmente, a Organização Mundial de Saúde (OMS) tem colocado o seu interesse em surtos confirmados de varíola macaco, desde Maio deste ano, que tiveram origem em África e se têm vindo a espalhar por toda a Europa e Estados Unidos. . Este vírus, que não é desconhecido embora pouco frequente, ocorre geralmente em países africanos em resultado de problemas alimentares que geraram a morte de animais, contaminação alimentar, entre outros, que é o que gera a transmissão do vírus e os respectivos surtos, a contaminação entre humanos é muito pouco frequente, as suas manifestações clínicas podem ser erupções cutâneas no rosto e no resto do corpo, febre, dor de cabeça, mialgia e fadiga, não é uma doença potencialmente fatal, contudo, se ocorrerem comorbilidades associadas, pode ocorrer, é geralmente auto-limitada e não requer tratamento específico a menos que a sua condição se deteriore, para a qual um dos medicamentos recomendados é o antiviral Tecovirimat e, como método de diagnóstico, podem ser utilizados testes de amplificação do ácido nucleico, utilizando a reacção em cadeia da polimerase convencional.

**Palavras-chave:** Macaco, varíola, erupção cutânea, Tecovirimat, Febre.

## Introducción

El virus de la viruela símica o monkeypox (MPX) es un virus ADN de la familia Poxviridae, del género Orthopoxvirus, al que también pertenece el virus de la viruela. Fue detectado por primera vez en 1958 en monos africanos, aunque el mayor reservorio se encuentra en roedores. En 1970 se aisló en humanos, en la actual República Democrática del Congo, donde se ha convertido en una enfermedad endémica, al igual que en otros países de África central y occidental. En 2003 se notificó el primer brote fuera de África y posteriormente se han notificado otros casos en Estados Unidos, Reino Unido, Israel y Singapur, tras antecedentes epidemiológicos establecidos con países endémicos (Pinto-Pulido et al., 2022).



**Figura 1.** Virus de la viruela del mono (MPXV) bajo el microscopio electrónico a partir de un corte de tejido, donde se observan los virus maduros. A la derecha, una partícula esférica que corresponde a un virión inmaduro.

**Fuente:** (Toro-Montoya, 2022).

Se asume que el principal factor para la infección en humanos de MPX es la transmisión del virus a través del contacto directo o indirecto con animales vivos o muertos. Esto puede ocurrir por mordedura, contacto directo con fluidos o lesiones de un animal infectado o material contaminado. También puede ser una fuente de contagio comer carne inadecuadamente cocinada

de un animal infectado. La transmisión humano-humano es rara, pero se han descrito brotes causados por este tipo de transmisión. Además, el virus MPX puede ser transmitido por contacto directo con fluidos corporales de una persona infectada o por objetos contaminados como la ropa o la ropa de cama, entre otros (Moreno & Escribano, 2022).

Varios investigadores han informado que los viajes aéreos son la fuente de propagación de enfermedades infecciosas. Actualmente, debido al aumento de la población mundial, las redes de transporte se han incrementado. Los viajes aéreos han jugado un papel importante entre las redes de transporte. Debido a la creciente asequibilidad y facilidad, los viajes aéreos han creado una movilidad más rápida para las personas. Se ha registrado que más de mil millones de viajeros viajan por aire cada año. Al mismo tiempo, se observa que, en los países en desarrollo, más de cincuenta millones de viajeros viajan por vía aérea anualmente. Asimismo, entre los viajes aéreos, más del 40% del viajero aéreo viajó desde el transporte aéreo internacional. En el caso de la viruela del simio en el escenario actual, no hay enlaces de viaje establecidos a áreas endémicas. Au et al. han intentado evaluar las vías potenciales de los viajes aéreos comerciales y su transporte del virus desde regiones endémicas a regiones no epidémicas para el brote actual de viruela del simio (Bhattacharya et al., 2022).

El 15 de mayo de 2022 la Organización Mundial de la Salud (OMS) recibió la notificación de cuatro casos confirmados de viruela símica en Reino Unido. Desde entonces, hasta el 21 de mayo de 2022 se ha notificado 92 casos confirmados por laboratorio y 28 casos sospechosos de viruela símica, con investigaciones en curso en 12 Estados miembros que no son endémicos para el virus de la viruela símica. El mismo 21 de mayo del 2022 la OMS señala que es probable que se identifiquen nuevos casos con mayor propagación en los países que

actualmente notifican casos y en otros, ante esto, señala que cualquier paciente con sospecha de viruela símica debe ser investigado y si se confirma, aislarlo hasta que sus lesiones se hayan formado una costra, la costra se haya caído y se tenga una capa fresca de piel debajo (Villamar et al., 2022).

## Metodología

La metodología utilizada para el presente trabajo de investigación, se enmarca dentro de una revisión bibliográfica de tipo documental, ya que nos vamos a ocupar de temas planteados a nivel teórico como es Características clínicas y manejo de la viruela del mono. La técnica para la recolección de datos está constituida por materiales electrónicos, estos últimos como Google Académico, PubMed, Science direct, entre otros, apoyándose para ello en el uso de descriptores en ciencias de la salud o terminología MESH. La información aquí obtenida será revisada para su posterior análisis.

## Resultados

### Manifestaciones clínicas

El cuadro clínico se caracteriza por fiebre, exantema y linfadenopatía. Dentro de las complicaciones se pueden incluir neumonitis, encefalitis y queratitis. Actualmente, no existe tratamiento antiviral aprobado, y aunque la vacuna contra la viruela humana puede brindar protección, la prevención depende de disminuir el contacto humano con animales salvajes infectados y prevenir la propagación del virus de persona a persona (López M. & Navarro, 2022).

Posterior a la entrada del virus a la célula, hay una replicación del virus en el sitio de inoculación, que luego se disemina a los ganglios linfáticos. La linfadenopatía que causa la diferencia clínicamente de la viruela. La aparición de síntomas como fiebre, dolor de cabeza, mialgias y fatiga, se presenta usualmente antes de que las lesiones se manifiesten, las cuales aparecen inicialmente en orofaringe y luego en piel. Estas

lesiones se caracterizan por seguir las fases de mácula, pápula, vesícula, pústula y costra (Toro-Montoya, 2022). El período de incubación de la viruela del simio (desde la infección hasta la aparición de los síntomas) suele ser de 7 a 14 días, pero el rango es de 5 a 21 días, sin embargo, la enfermedad puede ser grave en algunas personas, como niños, mujeres embarazadas o personas inmunocomprometidas, el período de erupción de la piel suele comenzar entre 1 y 3 días después de la aparición de la fiebre (Luo & Han, 2022).

La erupción a menudo comienza en la cara y rápidamente se extiende centrífugamente por todo el cuerpo, tendiendo a concentrarse más en la cara y las extremidades que en el tronco, e incluye la cara (en el 95% de los casos), las palmas de las manos, plantas de los pies (en el 75 % de los casos), mucosas orales (en el 70 % de los casos), genitales (30 %) y conjuntivas (20 %), así como la córnea. Las lesiones de la viruela del mono luego progresan a través de varias etapas desde lesiones similares a ampollas hasta costras, cada una con una duración de 1 a 2 días. La erupción evoluciona secuencialmente de máculas (lesiones con una base plana) a pápulas (lesiones firmes levemente elevadas), vesículas (lesiones llenas de líquido claro), pústulas (lesiones llenas de líquido amarillento) y costras que se secan y se caen con un número de lesiones que varía de unas pocas a varios miles (Luo & Han, 2022).

### Diagnóstico

Las pruebas de laboratorio tempranas y precisas de las muestras de los casos son una parte esencial del diagnóstico y la vigilancia de esta infección emergente. La confirmación de la viruela del mono depende del tipo y la calidad de la muestra y del tipo de prueba de laboratorio. El tipo de muestra clínica recomendada para la confirmación de laboratorio de MPXV incluye muestras de material de lesión cutánea, como hisopos de la superficie de la lesión, exudado



o techo de más de una lesión o costra de lesión. Los hisopos nasofaríngeos y la saliva también son muestras importantes para la detección, mientras que las muestras de sangre no suelen utilizarse con fines de diagnóstico.

La identificación de la infección por MPXV se basa en pruebas de amplificación de ácidos nucleicos, utilizando la reacción en cadena de la polimerasa convencional o en tiempo real como método de detección principal para la detección de secuencias únicas de ADN viral MPXV. La OMS sugirió que, si una prueba MPXV específica no está disponible, un resultado positivo de la reacción en cadena de la polimerasa para Orthopoxvirus se considera confirmación en países no endémicos (Luo & Han, 2022).

**Brotos en zonas no endémicas**

La viruela símica rara vez se ha reportado fuera del continente africano. En 2003, hubo un brote zoonótico en los EEUU que causó 47 casos confirmados o sospechosos. Este brote estuvo relacionado con la importación de ratas, ardillas y lirones gigantes de Gambia, que habían transmitido el virus a los perritos de las praderas (roedor cuya denominación se debe al parecido con el ladrido canino) que luego se vendían como mascotas. Solo 14 pacientes fueron hospitalizados y no hubo casos confirmados de transmisión de persona a persona. Se han informado infecciones importadas en el Reino Unido, Israel, Singapur y EEUU (López M. & Navarro, 2022).

**Tratamiento**

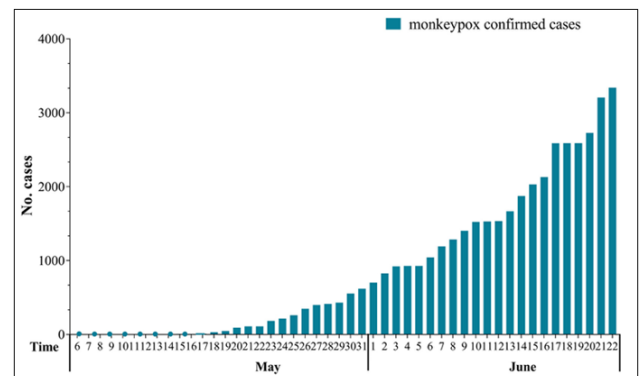
Hasta el momento no hay un tratamiento específico contra la infección, aparte del manejo de los síntomas, aunque se pueden utilizar varios antirretrovirales, entre ellos, tecovirimat. Se recomienda que los individuos infectados permanezcan aislados por 21 días. El contacto con la piel y mucosas, gotas de saliva o costras se considera de alto riesgo y se podría evaluar la vacunación postexposición, la cual puede reducir la severidad de la enfermedad. Para esto se dispone de varias vacunas contra la viruela, que han demostrado evitar en un 85% la viruela del mono (Toro-Montoya, 2022).

Para los casos graves, los antivirales tecovirimat, brincidofovir y cidofovir son opciones potenciales. Tecovirimat (conocido como tpxx) es un medicamento antiviral aprobado por

WHO Region	Country	Confirmed
Americas	Argentina	2
	Canada	110
	Mexico	1
	United States of America	40
Eastern Mediterranean	Morocco	1
	United Arab Emirates	13
Europe	Austria	1
	Belgium	24
	Czechia	6
	Denmark	3
	Finland	3
	France	66
	Germany	113
	Hungary	2
	Ireland	9
	Israel	2
	Italy	29
	Latvia	2
	Malta	1
	Netherlands	54
	Norway	2
	Portugal	191
	Slovenia	6
	Spain	259
	Sweden	6
Switzerland	12	
The United Kingdom	321	
Western Pacific	Australia	6
Cumulative	28	1285

**Figura 2.** Casos de viruela símica en países no endémicos entre el 13 de mayo al 8 de junio de 2022. OMS.

**Fuente:** (López M. & Navarro, 2022).



**Figura 3.** El número de casos confirmados de viruela símica al 7 de junio de 2022

**Fuente:** (Luo & Han, 2022).



la Administración de Drogas y Alimentos de los Estados Unidos (FDA) para el tratamiento de la viruela en adultos y niños. Los Centros para el Control y la Prevención de Enfermedades de EE. UU. permiten el uso de tecovir almacenado para tratar la viruela del simio durante los brotes de esta enfermedad como “uso compasivo”. Brincidofivir (conocido como tembexa) es otro medicamento antiviral aprobado por la FDA de EE. UU. para tratar la viruela en adultos y niños, incluidos los recién nacidos, aunque no está incluido en la Reserva Nacional Estratégica de EE. UU. El CDC de EE. UU. también permite el uso de cidofovir (conocido como vistide) para tratar los ortopoxvirus (incluida la viruela del mono) durante los brotes. Solo tecovirimat ha sido autorizado por la Agencia Europea de Medicamentos para tratar la viruela del simio y ha demostrado seguridad en ensayos clínicos, mientras que existen datos limitados sobre su eficacia (Luo & Han, 2022).

## Conclusión

En los actuales momentos la Organización Mundial de Salud (OMS), ha puesto su interés en brotes confirmados de viruela del mono o símica, desde mayo del presente año, que se han originado en África y se han estado propagando por Europa y los Estados Unidos. Este virus que no es desconocido aunque infrecuente, suele darse en los países africanos como consecuencia de los problemas alimenticios que han generado la muerte de animales, contaminación alimentaria, entre otras, que es lo que genera la transmisión del virus y los respectivos brotes, la contaminación entre humanos es muy infrecuente, sus manifestaciones clínicas pueden ser erupciones en la cara y el resto del cuerpo, fiebre, dolor de

cabeza, mialgias y fatiga, no es una enfermedad potencialmente mortal, sin embargo, de presentarse comorbilidades asociadas se puede presentar, es generalmente autolimitante y no requiere de un tratamiento específico a menos que su condición se agrave, para lo cual uno de los fármacos recomendados es el antiviral Tecovirimat y como método diagnóstico se puede utilizar pruebas de amplificación de ácidos nucleicos, utilizando la reacción en cadena de la polimerasa convencional.

## Bibliografía

- Bhattacharya, M., Dhama, K., & Chakraborty, C. (2022). Recently spreading human monkeypox virus infection and its transmission during COVID-19 pandemic period: A travelers' prospective. *Travel Medicine and Infectious Disease*, 49, 102398. <https://doi.org/10.1016/j.tmaid.2022.102398>
- López M., E., & Navarro, C. (2022). Viruela símica, una infección emergente desatendida. *Boletín Micológico*, 37(1). <https://doi.org/10.22370/bolmicol.2022.37.1.3290>
- Luo, Q., & Han, J. (2022). Preparedness for a monkeypox outbreak. *Infectious Medicine*. <https://doi.org/10.1016/j.imj.2022.07.001>
- Moreno, D. M., & Escribano, P. C. (2022). Infección por virus de la viruela del mono. Caso clínico. *Actas Dermo-Sifiliográficas*. <https://doi.org/10.1016/j.ad.2022.06.014>
- Pinto-Pulido, E. L., Fernández-Parrado, M., & Rodríguez-Cuadrado, F. J. (2022). FR - Viruela símica: conceptos clave. *Actas Dermo-Sifiliográficas*. <https://doi.org/10.1016/j.ad.2022.05.024>
- Toro-Montoya, A. I. (2022). Viruela del mono: una enfermedad reemergente. *Medicina y Laboratorio*, 26(3), 215–218. <https://doi.org/https://medicinaylaboratorio.com/index.php/myl/article/view/586>
- Villamar, R. A. V, Barros, M. R. O., Tapia, B. A. O., & Ortiz, D. I. Y. (2022). VIRUELA SÍMICA: REVISIÓN BIBLIOGRÁFICA: Monkeypox: Bibliographic Review. *Más Vida*, 4(2), 77–85. <https://doi.org/https://doi.org/10.47606/ACVEN/MV0098>

### CITAR ESTE ARTICULO:

Quinancela Jara, D. R., Manteca Oñate, M. D. L. Ángeles, Guerrón Chamorro, S. A., & Martínez Martínez, C. M. (2022). Características clínicas y manejo de la viruela del mono. *RECIAMUC*, 6(3), 275-280. [https://doi.org/10.26820/reciamuc/6.\(3\).julio.2022.175-280](https://doi.org/10.26820/reciamuc/6.(3).julio.2022.175-280)

