



**DOI:** 10.26820/reciamuc/6.(2).mayo.2022.124-132

**URL:** <https://reciamuc.com/index.php/RECIAMUC/article/view/840>

**EDITORIAL:** Saberes del Conocimiento

**REVISTA:** RECIAMUC

**ISSN:** 2588-0748

**TIPO DE INVESTIGACIÓN:** Artículo de revisión

**CÓDIGO UNESCO:** 32 Ciencias Médicas

**PAGINAS:** 124-132






## Utilidad de la ecografía en la anestesia regional

Utility of ultrasound in regional anesthesia

Utilidade da ultra-sonografia na anestesia regional

**Daniel Henry Medina Yagual<sup>1</sup>; Karym Gabriela Jacome Vera<sup>2</sup>; Jorge Erwin Yagual Hidalgo<sup>3</sup>**

**RECIBIDO:** 20/02/2022 **ACEPTADO:** 10/04/2022 **PUBLICADO:** 30/05/2022

1. Maestría Universitaria de II Nivel en Alta Dirección; Médico; Investigador Independiente; Guayaquil, Ecuador; medinad46@gmail.com;  <https://orcid.org/0000-0002-0035-7208>
2. Médico; Investigadora Independiente; Guayaquil, Ecuador; kgjv85@gmail.com;  <https://orcid.org/0000-0002-9296-1057>
3. Médico; Investigador Independiente; Guayaquil, Ecuador; jorge40.jy@gmail.com;  <https://orcid.org/0000-0002-2449-9438>

### CORRESPONDENCIA

Daniel Henry Medina Yagual  
medinad46@gmail.com

**Guayaquil, Ecuador**

## RESUMEN

La anestesia regional es el tipo de anestesia que tiene como función principal bloquear el dolor en cierta zona del cuerpo sin que el paciente pierda la conciencia. El empleo del ultrasonido en la anestesiología regional se ha convertido en una de las herramientas fundamentales sobre las técnicas convencionales, como la estimulación nerviosa y la pérdida de resistencia. La mayor seguridad y eficacia que aporta el ultrasonido a la anestesia regional, ayuda a promover su uso demostrando los beneficios que la anestesia regional tiene sobre la anestesia general, entre las que se mencionan, una menor morbilidad y mortalidad, analgesia posoperatoria superior, rentabilidad, disminución de las complicaciones posoperatorias y una rápida mejoría posoperatoria. Sin embargo, los anestesiólogos se encuentran más familiarizados con la anestesia general, lo que se vuelve un reto para el especialista. En tal sentido, a través de esta revisión bibliográfica, se busca brindar información que genere confianza en los especialistas, acerca de las técnicas ecoguiadas y la introducción de la ecografía en el servicio, con el fin de reducir las complicaciones y mejorar la enseñanza de la anestesia regional.

**Palabras clave:** anestesia general, anestesia regional, ultrasonido, ecografía.

## ABSTRACT

Regional anesthesia is the type of anesthesia whose main function is to block pain in a certain area of the body without the patient losing consciousness. The use of ultrasound in regional anesthesiology has become one of the fundamental tools over conventional techniques, such as nerve stimulation and loss of resistance. The greater safety and efficacy that ultrasound brings to regional anesthesia helps to promote its use by demonstrating the benefits that regional anesthesia has over general anesthesia, among which are mentioned, lower morbidity and mortality, superior postoperative analgesia, cost-effectiveness, decreased postoperative complications and rapid postoperative improvement. However, anesthesiologists are more familiar with general anesthesia, which becomes a challenge for the specialist. In this sense, through this bibliographic review, we seek to provide information that generates confidence in specialists, about ultrasound-guided techniques and the introduction of ultrasound in the service, in order to reduce complications and improve the teaching of ultrasound. regional anesthesia.

**Keywords:** general anesthesia, regional anesthesia, ultrasound, echography.

## RESUMO

A anestesia regional é o tipo de anestesia cuja função principal é bloquear a dor numa determinada área do corpo sem que o paciente perca a consciência. A utilização de ultra-sons na anestesiologia regional tornou-se uma das ferramentas fundamentais sobre as técnicas convencionais, tais como a estimulação nervosa e a perda de resistência. A maior segurança e eficácia que a ultra-sonografia traz à anestesia regional ajuda a promover a sua utilização, demonstrando os benefícios da anestesia regional sobre a anestesia geral, incluindo menor morbidade e mortalidade, analgesia pós-operatória superior, relação custo-eficácia, redução de complicações pós-operatórias e rápida melhoria pós-operatória. No entanto, os anestesistas estão mais familiarizados com a anestesia geral, o que se torna um desafio para o especialista. Neste sentido, esta revisão bibliográfica visa fornecer informações para criar confiança nos especialistas sobre técnicas guiadas por ultra-sons e a introdução da ultra-sonografia no serviço, a fim de reduzir complicações e melhorar o ensino da anestesia regional.

**Palavras-chave:** anestesia geral, anestesia regional, ultra-som, ultra-sonografia.

## Introducción

El uso de técnicas de imagen por ultrasonido en la anestesia regional se ha convertido rápidamente en un área de creciente interés. Representa uno de los mayores cambios que ha visto el campo de la anestesia regional. Por primera vez, el operador puede ver una imagen del nervio objetivo directamente, guiar la aguja bajo observación en tiempo real, alejarse de la anatomía sensible y monitorear la propagación del anestésico local (AL).

Esto llega en un momento en que una población que envejece presenta una gama cada vez mayor de comorbilidades, lo que exige una elección más amplia de opciones quirúrgicas y anestésicas para garantizar una atención clínica óptima y un menor riesgo de complicaciones. De acuerdo con, Wedel, (2001) "la clave para una anestesia regional exitosa es la deposición de AL con precisión alrededor de las estructuras nerviosas".

En el pasado, se usaba para esto la estimulación eléctrica o la parestesia, las cuales dependían de la identificación de puntos de referencia en la superficie. Sin embargo, las técnicas de puntos de referencia tienen limitaciones; las variaciones en la anatomía y la fisiología de los nervios, así como la precisión del equipo, han tenido un efecto sobre las tasas de éxito y las complicaciones (Perlas, Niazi, & McCartney, 2006).

El uso de ultrasonido médico de diagnóstico ondas sonoras de alta frecuencia (2–15 MHz), en la visualización en tiempo real tanto de superficies como de estructuras profundas desde su temprana aplicación por ejemplo en obstetricia, hoy en día se ha convertido en la técnica de imágenes comúnmente utilizada para el 40% de todos los exámenes radiológicos.

Los avances tecnológicos en materiales piezoeléctricos, electrónica y software han permitido diseño de sonda mejorado y capacidad de software, esto ha llevado al de-

sarrollo de máquinas 2D pequeñas y portátiles con buena resolución y penetración disponibles para uso en el "punto de atención" junto a la cama (Marhofer, Greher, & Kapral, 2005).

No obstante se cree, que para que el uso de la ecografía se generalice entre los anestesiólogos, debe demostrarse que es clínicamente eficaz, práctico y rentable. El uso de la guía por ultrasonido en la práctica clínica diaria requiere un grado de capacitación y comprensión del equipo y la tecnología. Por lo tanto, este artículo aborda la utilidad de la ecografía en la anestesia regional. Brindando consejos prácticos sobre cómo lograr el éxito en su uso por medio del respaldo en la evidencia.

## Metodología

El camino metodológico que caracteriza al presente artículo, se encuentra determinado por la presencia de argumentos de investigación caracterizados por ofrecer informaciones pertinentes al tema debidamente seleccionado, el mismo se apoya en las ideas dadas por lo citado por Ortiz y García (2018) para lograr eficiencia en una investigación es importante seleccionar el método que se convierte en una herramienta de recopilación de información determinada por momentos teóricos y prácticos". (p. 65)

En consecuencia, para dar continuidad al proceso investigativo se hace necesario identificar el método analítico como pieza fundamental que gira las acciones básicas encargadas de encaminar el hecho científico bajo una valoración precisa y coherente de los aspectos que identifican previamente el fenómeno en estudio. Tal como lo define Ortiz y García (2018) es aquel método que "consiste en la desmembración de un todo descomponiéndolo en sus elementos para observar las causas, naturaleza y efectos" (p.65). De allí, que su introducción en este artículo, hace posible desglosar el contenido temático en partes esenciales que al sumarse logran construir básicamente las

apreciaciones generales que el autor considera pertinente.

### Tipo de Investigación

Una vez seleccionado el método se hace necesario recurrir a la ubicación dentro del campo científico al artículo, lo que asegura su relación con los estudios documentales visto por Zambrano (2018) “como la recopilación de informaciones provenientes de materiales impresos, audiovisuales, tecnológicos entre otras, para expresar nuevas ideas acerca de un tema en particular” (p.33). Es decir, mediante este tipo de investigación, se puede replantear nuevas valoraciones referidas a un contenido en particular, que hace posible conjugar diferentes interpretaciones para finalmente complementar sus beneficios dentro de una teoría en particular.

### Fuentes Documentales

La conducción de la dinámica científica amerita para ser viable a un proceso veraz, el complemento de aquellas fuentes documentales que le dan oportunidad de encontrar de forma precisa el respectivo dominio de un fenómeno de acuerdo con sus características especiales que le asignan un conocimiento enmarcado en una realidad previa. En tal sentido, Zambrano (2018) destaca que las fuentes documentales “es la suma de técnicas que permiten orientar el trabajo desde una perspectiva cotidiana para cumplir con los diferentes procedimientos mediante explicaciones” (p.35). Por lo tanto, su aplicación en el estudio, permite asegurar con antelación, la revisión de diferentes documentos propios y relacionados con el tema, para luego elaborar su contenido que quedará como representación del fenómeno en estudio.

### Técnicas para la Recolección de la Información

Con el fin de darle operatividad a la investigación, se busca primeramente plantear la definición de técnica dada por Zambrano

(2018) “son los diferentes procedimientos para el aprovechamiento científico de los elementos de la naturaleza y sus derivados” (p.35). Según lo citado, permite interpretar que darle la respectiva complejidad al análisis que se busca del tema previo, se hace necesario adecuar las apreciaciones en función a los procedimientos que den cabida a un mayor aprovechamiento de los elementos presente en la naturaleza del tema seleccionado.

De este modo, durante la fase de recolección de la información, se llevaron a cabo acciones especiales que dieron cabida a incorporar las técnicas de fuentes de información definidas por Zambrano (2018) “como aquellas herramientas básicas para las investigaciones documentales que conllevan al uso óptimo y racional de los recursos documentales” (p.35). En consecuencia mediante su utilización, se puede organizar los diferentes contenidos disponibles en la web considerando que aquella herencia de la globalización permite acceder a mayor y mejor información a través de las herramientas tecnológicas. El motor de búsqueda ha sido herramientas académicas de la web que direccionan específicamente a archivos con validez y reconocimiento científico, descartando toda información no confirmada o sin las respectivas referencias bibliográficas.

### Resultados

La anestesia regional, cuando se usa sola o en combinación con anestesia general, ofrece varios beneficios potenciales sobre la anestesia general sola: una disminución en la morbilidad y mortalidad, analgesia postoperatoria superior, rentabilidad, disminución de las complicaciones postoperatorias y un curso posoperatorio mejorado (disminución del uso de opioides y antieméticos, recuperación y alta más rápidas, mayor satisfacción del paciente).

Desafortunadamente, a pesar de estos beneficios clínicos, la anestesia regional sigue siendo menos popular que la anestesia ge-

neral. Su uso está asociado con una serie de deficiencias. Esto se debe a que quizás la anestesia general es mucho más exitosa y confiable que la anestesia regional.

Incluso en manos experimentadas y con el uso de estimulación nerviosa, existe una tasa de falla inherente. Los anestesiólogos están más familiarizados con la administración de anestesia general, debido a que se logra más rápido, utilizando habilidades que son más fáciles de lograr (Carrillo, Bracho, & Carrillo, 2017).

Sin embargo, la anestesia regional no compite con la anestesia general, al igual que las técnicas regionales guiadas por ultrasonido no compiten con las técnicas de estimulación nerviosa. Lo que la ecografía puede aportar a la anestesia regional es una serie de ventajas potenciales que sirven para corregir algunas de las deficiencias de las técnicas actuales.

Observación directa de los nervios; observación directa de estructuras circundantes (vasos, músculos, tendones), facilitando la identificación de nervios; observación directa de la deposición y propagación de AL; evitar las contracciones musculares evocadas dolorosas; una disminución de complicaciones tales como inyección intraneural o intravascular accidental; inicio más rápido del bloqueo; mayor duración del bloqueo; calidad de bloque mejorada; y disminución de la dosis de AL (Cunha & Takeda, 2014).

La ventaja más importante que la ecografía aporta a la anestesia regional es la capacidad de confirmar la ubicación exacta y la extensión de AL, es la AL la que bloquea el nervio y no la aguja. La aguja puede “manipularse bajo observación en tiempo real hasta el nervio objetivo, y AL puede colocarse directamente alrededor del nervio, lo que da como resultado un inicio más rápido, una mayor duración y un bloqueo de mejor calidad utilizando menos AL” (Hadzic, 2009).

Se pueden evitar estructuras peligrosas tales como vasos sanguíneos, pleuras y vis-

ceras, por lo tanto, se pueden minimizar las complicaciones. “El ultrasonido libera al operador del uso de los puntos de referencia descritos clásicamente. Los nervios se pueden enfocar en cualquier punto a lo largo de su curso donde se logren ver” (Carrillo, Bracho, & Carrillo, 2017). Las “técnicas ciegas” que se basan en chasquidos, chasquidos, contracciones y la necesidad de múltiples pases de aguja de prueba y error, con su falta de precisión, confiabilidad, tiempos de colocación más largos, molestias y lesiones para el paciente, ahora pueden prescindirse de muchos bloques.

Varios estudios han demostrado una mayor eficacia y seguridad cuando se usa ultrasonido para ayudar a la anestesia regional en comparación con las técnicas tradicionales de estimulación nerviosa y puntos de referencia. Los autores Chan & McCartney, (2007) realizaron un ensayo controlado aleatorio de 188 pacientes sometidos a bloqueos del plexo braquial axilar, comparando la ecografía con técnicas de estimulación nerviosa. “La tasa de éxito del bloqueo fue mayor con la ecografía (82,8 %,  $p=0,01$ ) y la combinación de ecografía y estimulación nerviosa (80,7 %,  $p=0,03$ ), en comparación con la estimulación nerviosa sola (62,9 %)”.

Informaron los beneficios adicionales de menos dolor axilar y hematomas. Ninguno de los grupos reportó complicaciones mayores. Sin embargo, hay que tener en cuenta que esta tasa de éxito de ultrasonido, en manos de operadores experimentados que utilizan máquinas de ultrasonido de alta gama, estuvo muy por debajo del 100%. Los autores comentaron que esto probablemente se debió a errores en la identificación de los nervios y a una mala interpretación de la extensión circunferencial de AL.

No obstante, en un estudio más grande pero no aleatorizado de 248 pacientes que requerían cualquiera de los cuatro bloqueos nerviosos periféricos diferentes (interescalénico, axilar, femoral, poplíteo), compara-



ron ultrasonido más estimulación nerviosa con estimulación nerviosa sola.

Se necesitaba un tiempo significativamente más corto para realizar los bloqueos con menos intentos (ambos  $p < 0.001$ ) cuando se usaba ultrasonido. Sin embargo, no lograron mostrar una diferencia estadística en la tasa de fracaso entre los dos grupos: 2 % (3/124) en el grupo de ultrasonido más estimulación nerviosa y 6 % (8/124) en el grupo de estimulación nerviosa ( $p = 0.334$ ) (Orebaugh, Williams, & Kentor, 2007).

Los autores Marhofer, Greher, & Kapral, (2005) en su estudio expresan “las ventajas de la técnica de ultrasonido”, incluyen:

- Capacidad para visualizar e identificar los nervios objetivo y su relación con las estructuras circundantes (por ejemplo, arterias, venas, pulmón, otros nervios).
- Permite la variabilidad del paciente (por ejemplo, tamaño, forma, características anatómicas variaciones).
- Determina la profundidad, el ángulo y la trayectoria de la aguja hacia el objetivo nervio.
- Logra la visualización en tiempo real de la técnica y guía de la aguja al objetivo.
- Permite la visualización de la propagación del anestésico local (rodeando al nervio) y la colocación de un catéter.
- Permite que el procedimiento se lleve a cabo en anestesia y pacientes de forma segura (por ejemplo, niños) e incluso puede repetirse si es ineficaz;
- Portabilidad y seguridad (sin radiación ionizante).

Consejos prácticos para la anestesia regional guiada por ecografía.

La premisa de la anestesia regional guiada por ultrasonido es la ubicación visual del nervio, la guía de la aguja hasta el nervio y la extensión de AL alrededor del nervio.

Esto asegura de que si se cumplen todos estos criterios se obtiene un 100 % de éxito por lo tanto la tasa debe ser alcanzable. La atención al detalle y el desarrollo de buenas habilidades prácticas pueden contribuir a lograr este objetivo.

### Localización visual del nervio

Para optimizar la demostración de los nervios y las estructuras circundantes, es importante comprender el equipo y sus limitaciones, y tener un buen conocimiento anatómico de las estructuras que se están visualizando. La sonda utilizada “debe coincidir con el procedimiento que se está realizando. Elegir la sonda incorrecta puede dificultar la identificación de la anatomía. Es importante utilizar la sonda de mayor frecuencia disponible para la profundidad de la imagen que se escanea” (Guay & Parker, 2016).

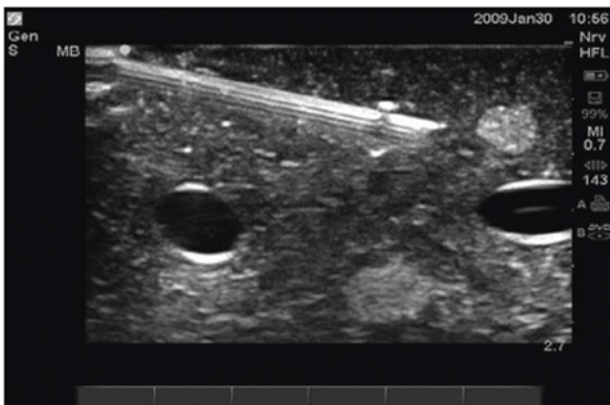
### Guía de aguja

En la anestesia regional guiada por ultrasonido es necesario encontrar una aguja que desafíe las leyes de la física y se pueda ver a cualquier profundidad y en cualquier ángulo. “Con este fin, se han recubierto los puntaje las agujas, las puntas multifacéticas y las guías de agujas diseñadas, todo para aumentar su reflectividad y facilidad de uso” (Tsui, 2007). En la actualidad, no hay una sola aguja que sea significativamente más ecogénica que otra. Las agujas con punta de faceta parecen tener más “sensación” y pueden disminuir las posibilidades de colocación de la aguja intraneural.

En general, las agujas grandes son más fácilmente visibles en ultrasonido y la visibilidad de todas las agujas se vuelve menor a medida que aumenta la distancia de la sonda. “La identificación de la aguja se puede mejorar: girando la misma, ya que el ultrasonido que se refleja en el bisel puede mejorar la visibilidad; movimientos suaves de entrada y salida (“sacudiendo”); o inyección de pequeños volúmenes de líquido -“hidrolocalización” (Bloc, Escoffey, & Dhonneur, 2004).

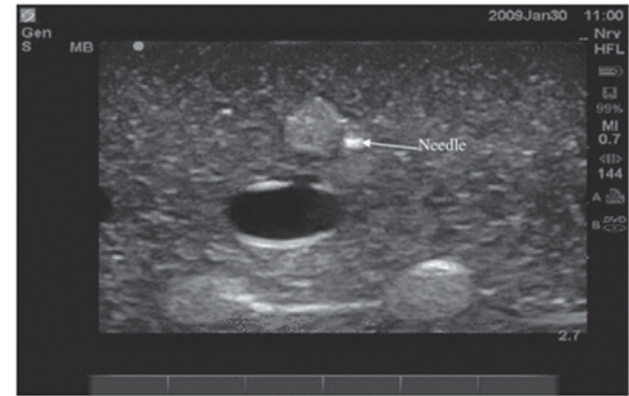
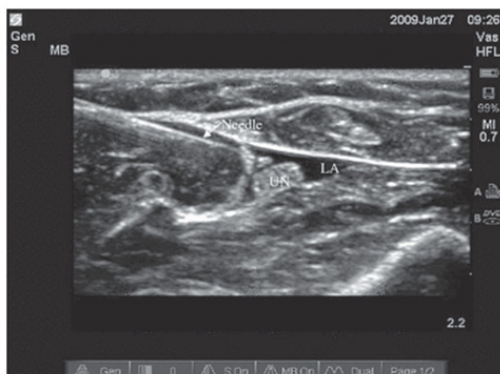
La aguja se puede introducir utilizando un enfoque en el plano en el que la aguja se pasa a lo largo del eje largo de la sonda, paralelo a la cara de la sonda o un enfoque fuera del plano en el que la aguja pasa en ángulo recto con los ángulos rectos a los eje largo de la sonda (Bloc, Escoffey, & Dhonneur, 2004).

El uso de la técnica en el plano "significa que se puede ver toda la aguja (Fig. 1), que existe una excelente visibilidad de la interfaz de la aguja y que una técnica como la descrita como el "desplazamiento" puede ser usado" (Tsui B. , 2006). Sin embargo, puede ser difícil mantener toda la aguja dentro del haz estrecho (<1 mm), y el método requiere enfoques de aguja desconocidos para los bloques y puede exigir el uso de una aguja más larga con un mayor paso a través del músculo y otros tejidos, causando dolor adicional.



**Figura 1.** Aguja de bloque vista en vista en el plano.

**Fuente:** (Tsui B. , 2006).



**Figura 2.** Aguja de bloque vista en vista fuera del plano.

**Fuente:** (Tsui B. , 2006).

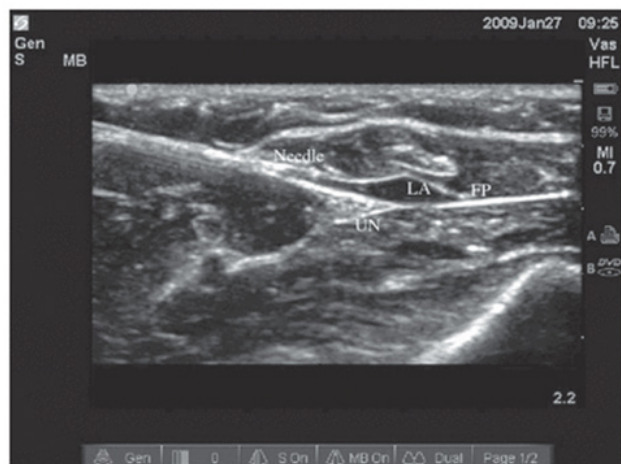### Inyección anestésica local

Usando ultrasonido, se reduce el volumen de AL necesario, y el consenso general parece sugerir que al menos una disminución del 50% en el volumen es común; "Se han utilizado volúmenes tan bajos como 5 ml con un buen efecto clínico en bloques intercalenos utilizados para analgesia postoperatoria" (Sanchez, 2019). "El patrón ideal de propagación y volumen mínimo para bloques nerviosos individuales aún no se ha determinado, pero la propagación circunferencial parece ser el ideal (3,4)" (Sanchez, 2019).

La incidencia de complicaciones y secuelas neurológicas puede disminuirse al no contactar deliberadamente el nervio y con atención al detalle como se describe a continuación:

**Figura 3.** Propagación aceptable del anestésico local (LA). ONU, nervio cubital en el antebrazo.

**Fuente:** (Sanchez, 2019)



**Figura 4.** Propagación inaceptable del anestésico local (LA) subfascial. ONU, nervio cubital en el antebrazo; FP, plano fascial.

**Fuente:** (Sanchez, 2019)

De acuerdo con Chan, A, & McCartney, (2007) “la inyección debe ser indolora” adicionalmente el autor expone.

- No debe haber resistencia a la inyección.
- El AL debe verse claramente durante la inyección. Si no es así, considere la inyección intravascular. Busque "humo" en los vasos (las microburbujas en el inyectado aparecerán como artefactos hiperecoicos blancos dentro de los vasos). Si esto se ve, detenga la inyección de inmediato y reposicione la aguja.
- Si la punta de la aguja no está dentro del haz de ultrasonido, mueva la sonda para demostrar la punta de la aguja antes de inyectar.
- El nervio a menudo parece más brillante y más fácilmente identificado después de la inyección de AL alrededor del nervio.
- Si el nervio se hincha durante la inyección, deténgase inmediatamente ya que la inyección puede ser intraneural.

## Conclusión

Desde la creación de las primeras investigaciones acerca del ultrasonido y sus beneficios en la anestesia regional, se ha evidenciado un sinnúmero de estudios que demuestran y respaldan el uso del ultrasonido en dicho proceso quirúrgico. En este sentido, actualmente la medicina a nivel mundial, se inclina el uso de la ecografía como principal método de guía de la aguja en anestesia regional.

Durante el desarrollo de la investigación se precisa que la observación directa por ultrasonido mejora el resultado en la mayoría de las técnicas de nervios periféricos en adultos y niños. Los anestesiólogos ahora pueden ver directamente estructuras nerviosas relevantes tanto en la extremidad superior como en la inferior en todos los niveles.

Para las técnicas neuroaxiales, se necesitan más estudios para establecer si la ecografía puede conducir a una mejora en el rendimiento. Sin embargo, existen resultados prometedores en niños, recién nacidos y en el embarazo. En la medicina del dolor, la guía ecográfica es todavía una técnica en evolución. No obstante, para un número cada vez mayor de bloques, ahora está apareciendo como evidencia con respecto a la viabilidad y la mejora del resultado. Dejando a un lado la seguridad y la eficacia, para que el ultrasonido se adapte realmente, todavía hay obstáculos mentales que superar, recursos financieros que proporcionar y capacitación que brindar. Por lo tanto, se cree, que es cuando estos se logren que se verá la lista completa de las posibles ventajas que el ultrasonido aporta a la anestesia regional.

## Bibliografía

- Bloc, S., Escoffey, C., & Dhonneur, G. (2004). Controlled needle tip progression during ultrasound guided regional anaesthesia using hydrolocalization technique. *Regional Anesthesia and Pain Medicine*, 33, 382-384. Recuperado el 5 de May de 2022
- Carrillo, J., Bracho, H., & Carrillo, E. (Jun de 2017). Anestesia loco-regional para procedimientos qui-



- rúrgicos en cara. *Revista Mexicana de Anestesiología*, 40(2), 103-106. Recuperado el 5 de May de 2022, de <https://www.medigraphic.com/pdfs/rma/cma-2017/cma172e.pdf>
- Chan, V., A. P., & McCartney, C. (2007). Ultrasound guidance improves success rates of axillary brachial plexus block. *Canadian Journal of Anesthesia*, 54, 176-182. Recuperado el 5 de May de 2022
- Cunha, L., & Takeda, A. (2014). Determinación del volumen mínimo efectivo de bupivacaína al 0,5% para el bloqueo del plexo braquial por vía axilar guiado por ultrasonido. *Revista Brasileira de Anestesiología*, 64(1). Recuperado el 5 de May de 2022, de <https://www.scielo.br/j/rba/a/7D3BQt-cPN4TkgbDWzMdc8qt/?format=pdf&lang=es>
- Guay, J., & Parker, M. (22 de Feb de 2016). Anestesia regional o general para la cirugía por fractura de cadera en adultos. Recuperado el 5 de May de 2022, de Cochrane: [https://www.cochrane.org/es/CD000521/ANAESTH\\_anestesia-regional-o-general-para-la-cirugia-por-fractura-de-cadera-en-adultos](https://www.cochrane.org/es/CD000521/ANAESTH_anestesia-regional-o-general-para-la-cirugia-por-fractura-de-cadera-en-adultos)
- Hadzic, A. (2009). Volume and dose of local anesthetic necessary to block the axillary brachial plexus using ultrasound guidance. *Anesthesiology*, 2009;111:8--9, 9(8), 11-111. Recuperado el 5 de May de 2022
- Marhofer, P., Greher, M., & Kapral, S. (2005). Ultrasound guidance in regional anaesthesia. *Br J Anaesth*, 94(1), 7-17. Recuperado el 5 de May de 2022
- Orebaugh, S., Williams, B., & Kentor, M. (2007). Ultrasound guidance with nerve stimulation reduces the time necessary for resident peripheral nerve blockade. *Regional Anesthesia and Pain Medicine*, 32, 448-454. Recuperado el 5 de May de 2022
- Ortíz, F., & García, C. (2018). *Metodología de la Investigación*. México: Vergara.
- Perlas, A., Niazi, A., & McCartney, C. (2006). The sensitivity of motor response to nerve stimulation and paresthesia for nerve localization as evaluated by ultrasound. *Regional Anesthesia and Pain Medicine*, 31, 445-450. Recuperado el 5 de May de 2022
- Sanchez, S. (2019). El bloqueo interescalénico en la era de la anestesia regional guiada por ecografía. *Revista Chilena de Anestesia*, 48(4), 298-307. doi:<https://doi.org/10.25237/revchilanes-tv48n04.04>
- Tsui, B. (2006). Needle puncture site and a 'walk down' approach for short axis alignment during ultrasound guided blocks. *Regional Anesthesia and Pain Medicine*, 31, 586-587. Recuperado el 5 de May de 2022
- Tsui, B. (2007). Facilitated needle alignment. In plane to the ultrasound beam using a portable laser unit. *Regional Anesthesia and Pain Medicine*, 32, 84-88. Recuperado el 5 de May de 2022
- Wedel, D. (2001). Ultrasonographic findings of the axillary part of the brachial plexus. *Regional Anesthesia and Pain Medicine*, 92(5), 1271-1275. Recuperado el 5 de May de 2022
- Zambrano, P. (2018). *Método Científico*. México: Fondo Educativo Interamericano.



CREATIVE COMMONS RECONOCIMIENTO-NOCOMERCIAL-COMPARTIRIGUAL 4.0.

### CITAR ESTE ARTICULO:

Medina Yagual, D. H., Jacome Vera, K. G., & Yagual Hidalgo, J. E. (2022). Utilidad de la ecografía en la anestesia regional. *RECIAMUC*, 6(2), 124-132. [https://doi.org/10.26820/reciamuc/6.\(2\).mayo.2022.124-132](https://doi.org/10.26820/reciamuc/6.(2).mayo.2022.124-132)