



**DOI:** 10.26820/reciamuc/6.(2).mayo.2022.358-364

**URL:** <https://reciamuc.com/index.php/RECIAMUC/article/view/833>

**EDITORIAL:** Saberes del Conocimiento

**REVISTA:** RECIAMUC

**ISSN:** 2588-0748

**TIPO DE INVESTIGACIÓN:** Reporte de caso

**CÓDIGO UNESCO:** 32 Ciencias Médicas

**PAGINAS:** 358-364







## Hematoma subdural crónico bilateral a propósito de un caso Hospital Clínica San Francisco

Chronic bilateral subdural hematoma about a case Hospital Clinic San Francisco

Hematoma crónico subdural bilateral: um relato de caso Hospital Clínica São Francisco

**Ricardo Gutember Reina Pizarro<sup>1</sup>; Karina Mercedes Montero Loayza<sup>2</sup>;  
María Gabriela Chávez Ruiz<sup>3</sup>; Natasha Carolina Magallanes Vera<sup>4</sup>**

**RECIBIDO:** 20/02/2022 **ACEPTADO:** 10/04/2022 **PUBLICADO:** 30/05/2022

1. Médico; Investigador Independiente; Guayaquil, Ecuador; ricardo2492@outlook.com;  <https://orcid.org/0000-0001-8541-3557>
1. Médico; Investigadora Independiente; Guayaquil, Ecuador; Karimonteroloayza.05@hotmail.com;  <https://orcid.org/0000-0002-9346-9398>
1. Médico; Investigadora Independiente; Guayaquil, Ecuador; magacharu@hotmail.com;  <https://orcid.org/0000-0003-3832-8784>
1. Médico; Investigadora Independiente; Guayaquil, Ecuador; natashamagallanes1@gmail.com;  <https://orcid.org/0000-0002-5073-3291>

### **CORRESPONDENCIA**

**Ricardo Gutember Reina Pizarro**

ricardo2492@outlook.com

**Guayaquil, Ecuador**

## RESUMEN

Se reporta caso de paciente masculino de 79 años de edad con antecedentes personales de diabetes tipo 2 que es referido a centro de salud, por presentar deterioro de nivel de conciencia cefalea holocraneal intensa mareos, familiar refiere traumatismo craneoencefálico hace 2 meses, caída de 1 metro de altura, posterior a esto presenta cefalea progresiva que no cede con analgésicos, al momento paciente despierto, orientado entiempos y espacio, colaborador, obedece órdenes simples, moviliza 4 extremidades, luego de los exámenes pertinentes se diagnostica con hematoma subdural crónico bilateral. El manejo del caso clínico aquí presentado, fue rápido y efectivo, ya que la paciente evoluciono favorablemente luego de habersele realizado el procedimiento de drenaje bilateral, a los 3 días se le fue retirado el mismo, y luego de la valoración clínica, apoyada por los estudios de imágenes, fue dada de alta. En este caso, la cefalea persistente, más la caída que genero el traumatismo craneoencefálico, que se puede asociar al envejecimiento, fueron los detonantes, y ayudados por la tomografía, fue confirmado el diagnóstico de hematoma subdural crónico bilateral.

**Palabras clave:** Drenaje, Cefalea, Hematoma, Edad, Cerebro.

## ABSTRACT

We report the case of a 79-year-old male patient with a personal history of type 2 diabetes who was referred to a health center due to a deterioration in his level of consciousness, intense holocranial headache, dizziness, a family member, he reported a head injury 2 months ago, a fall of 1 meter. of height, after this he presents progressive headache that does not yield with analgesics, at the moment the patient is awake, oriented in time and space, collaborator, obeys simple orders, mobilizes 4 extremities, after the pertinent exams he is diagnosed with bilateral chronic subdural hematoma. The management of the clinical case presented here was fast and effective, since the patient evolved favorably after having undergone the bilateral drainage procedure, after 3 days it was removed, and after clinical evaluation, supported by the imaging studies, she was discharged. In this case, the persistent headache, plus the fall caused by the traumatic brain injury, which can be associated with aging, were the triggers, and with the help of tomography, the diagnosis of bilateral chronic subdural hematoma was confirmed.

**Keywords:** Drainage, Headache, Hematoma, Age, Brain.

## RESUMO

Relatamos o caso de um paciente do sexo masculino de 79 anos de idade com uma história pessoal de diabetes tipo 2 que foi encaminhado para um centro de saúde devido a uma deterioração do seu nível de consciência, dor de cabeça holocraniana intensa, tonturas, um membro da família, relatou um ferimento na cabeça há 2 meses, uma queda de 1 metro. de altura, depois disto apresenta dor de cabeça progressiva que não cede com analgésicos, no momento em que o paciente está acordado, orientado no tempo e no espaço, colaborador, obedece a ordens simples, mobiliza 4 extremidades, após os exames pertinentes é-lhe diagnosticado um hematoma subdural crónico bilateral. A gestão do caso clínico aqui apresentado foi rápida e eficaz, uma vez que a paciente evoluiu favoravelmente após ter sido submetida ao procedimento de drenagem bilateral, após 3 dias foi removida, e após avaliação clínica, apoiada pelos estudos de imagem, teve alta. Neste caso, a dor de cabeça persistente, mais a queda causada pela lesão cerebral traumática, que pode estar associada ao envelhecimento, foram os desencadeadores, e com a ajuda da tomografia, foi confirmado o diagnóstico de hematoma subdural crónico bilateral.

**Palavras-chave:** Drenagem, Cefaleias, Hematoma, Idade, Cérebro.

## Introducción

El hematoma subdural crónico está definido como una colección de sangre, con restos de su degradación, localizados en el espacio subdural (Lizana et al., 2021). El hematoma subdural crónico (CSDH) es una de las afecciones neuroquirúrgicas más comunes. El método quirúrgico preferido continúa atrayendo debate. Existe una falta de uniformidad sobre las estrategias de tratamiento, como el papel de las rebabas, el taladro helicoidal, la craneotomía, etc., en la CSDH entre varios cirujanos. También hay desacuerdos sobre el uso de drenaje, irrigación y esteroides (Duche et al., 2020).

La incidencia del hematoma subdural crónico (HSC) está entre un 8,2% y 14% por cada 100000 habitantes por año, con una edad media de 76,8 años. Según datos de la Organización Mundial de la Salud (OMS), su incidencia se puede duplicar en la población mayor de 65 años entre los años 2010 y 2050. Afecta predominantemente a los varones, con una relación de 3:1 en todos los grupos de edad. La incidencia está aumentando debido al aumento en el envejecimiento de la población, las enfermedades médicas asociadas, como la enfermedad renal crónica con hemodiálisis, el tratamiento con anticoagulantes, etc. Se señala que es infrecuente la presencia de hematomas subdurales en personas relativamente jóvenes o sin antecedentes de alteraciones conductuales o drogadicción (Piedra Herrera & Acosta Piedra, 2021).

## Etiología

Los factores etiológicos asociados a la formación de HSDC son: la ruptura de venas puente (en la mayoría de casos); desgarro de aracnoides con la subsecuente formación de un higroma; fragilidad de neo vasos provenientes de la arteria meníngea media y la lesión de vasos piales. La comprensión de la fisiopatología nos ha permitido entender tanto la enfermedad como las complicaciones; además, ha dado lugar al planteamiento de mejoras en el manejo (Lizana et al., 2021).

## Fisiopatología

El hematoma se acumula típicamente encapsulado por dos membranas, una interna, del lado de la aracnoides, y una externa, del lado de la duramadre. Dicha cápsula se desarrolla en diferentes fases. En un principio, se observa una gran actividad angiogénica, así como una reacción inflamatoria. No obstante, a pesar de que es un potencial lugar de infección, no se suele demostrar la existencia de esta, por lo que la reacción inflamatoria no está relacionada con infecciones. Acto seguido, se observa un aumento del número de fibroblastos y la aparición típica de fibrillas de colágeno. La expansión del hematoma es probable que esté provocada por multitud de factores entre los que se podría destacar el resangrado, los exudados procedentes de la cápsula, así como el atrapamiento del líquido cefalorraquídeo (penetrando a través de la membrana interna) (Martins Dos Santos, 2021).

## Factores de riesgo

Dentro de los factores de riesgo más relevantes se encuentran la edad avanzada (11-37%), por la atrofia cerebral y la fragilidad de las venas; el alcoholismo (15,6%); las convulsiones (3,5%); procedimientos como derivaciones ventriculoperitoneales (0,9%), y punciones lumbares. Adicionalmente, las comorbilidades del paciente, por ejemplo, malformaciones vasculares (0,4%), quistes aracnoideos (11,1%), enfermedades cerebrovasculares (4,5%), hipertensión arterial (20,5%), cardiopatía (35,5%), hemodiálisis, traumatismos repetidos y coagulopatías aumentan el riesgo de presentar recurrencia. Es claro que la anticoagulación con antagonistas de la vitamina K o los nuevos anticoagulantes orales como el dabigatrán (4 veces mayor el riesgo que la población general) o la ingesta de antiplaquetarios como la aspirina y simpaticomiméticos como la pseudoefedrina, aumentan el riesgo de recurrencia del hematoma (18,5%) (Rojas Quiñones & Gómez Vega, 2021).

### **Factores de riesgo asociados al hematoma**

Bilateralidad: Los hematomas subdurales crónicos bilaterales pueden presentarse entre un 10 a 20% de los casos. Se ha correlacionado con la aparición de recurrencias, asociadas a al volumen y tasas de progresión de un hematoma contra lateral con densidad homogénea al ser intervenido de un solo lado, hasta en un 32%, sugiriéndose tratamiento quirúrgico con volúmenes iguales o mayores a 37 cc (Moreno Huertas, 2019).

### **Factores de riesgo asociados a la intervención quirúrgica**

Existen múltiples técnicas para el tratamiento de hematomas subdurales crónicos dentro de los que se incluye la craneostomía twist drill (5mm de diámetro), burr hole (30 mm de diámetro) y craneotomías, los cuales pueden combinarse con irrigación y sistemas de drenaje post operatorios. Con respecto a la experiencia y recomendaciones asociadas sobre cada tipo de intervención existen diferentes resultados, muchos de ellos controvertidos. Dentro de los factores quirúrgicos que limitan la capacidad de re-expansión del hematoma, se encuentra la pérdida de la elastancia cerebral asociada a atrofia del parénquima cerebral que se atribuye como uno de los principales factores asociados a la aparición de hematomas subdurales crónicos y a la recurrencia de estos (Moreno Huertas, 2019).

### **Cuadro clínico**

Las manifestaciones clínicas son múltiples, estas dependerán de la edad del paciente, tamaño y ubicación del hematoma, así como su velocidad de crecimiento, siendo capaz de imitar otros procesos patológicos neurológicos, por lo que ha sido conocido a lo largo del tiempo como el “gran imitador”. El hematoma subdural crónico se caracteriza por una sintomatología banal, poco definida, luego de 20 días de un posible antecedente traumático con frecuencia poco

claro, siendo tanto así que se menciona que solo la mitad de las personas que presentan un hematoma subdural refieren antecedente de un trauma en el cabeza directo o una caída con una lesión craneal. En un período de semanas precede al dolor de cabeza, mareo, bradipsiquia, somnolencia, inestabilidad en la marcha, entre los síntomas principales. Un estudio informa que el principal síntoma fue el deterioro cognitivo en 82 casos (41%), luego de trastorno de contenido de la conciencia (33%) otros nos habla en la literatura de una tríada clínica consistente: déficit o deterioro intelectual progresivo (memoria, orientación, relación con otras personas), alteración de la marcha e incontinencia de esfínteres; y otros mencionan en un 20 a 50% como más frecuente el síndrome demencial, que puede ser confundida con demencia propia del paciente añoso los cuales, debido a su instalación lenta explica sus característica heterogéneas y superficiales hasta que se vuelven clínicamente llamativos, según el compromiso del hematoma en el cerebro, especialmente para el familiar que vive con el paciente adulto mayor (Pomar Arteta, 2020).

### **Diagnóstico**

Es necesario definir los síntomas que puedan relacionarse, considerar las posibles causas y factores de riesgo, e interpretar las neuroimágenes en el contexto clínico.

- Tomografía: La Tomografía cerebral computarizada es el estándar de oro, la primera semana el 40 hematoma subdural agudo se observa hiperdenso en relación con el cerebro (mayor de 69UH); en la segunda y la tercera semanas el HSD es isodenso (entre 30-60H), mientras que después de la tercera semana aparece hipodenso respecto al parénquima cerebral (menos de 30-60H). Esto permite definir a los hematomas subdurales por su apariencia radiológica en agudos, subagudos y crónicos, respectivamente.

- **Resonancia Magnética:** La resonancia magnética tiene una menor utilidad que la tomografía debido al mayor tiempo que requiere el estudio, sin embargo, la es de utilidad para evaluar lesiones parenquimatosas asociadas, siendo más sensible que la TAC para detectar lesiones cerebrales no hemorrágicas, hemorrágicas, contusiones y lesión axonal difusa. En el caso del hematoma subdural crónico tiene mayor utilidad cuando es difícil interpretar por tomografía cerebral una lesión isodensa, especialmente en el paciente joven en los que se halla capas delgadas de vasos subdurales o un hematoma subdural bilateral en el que la línea media no está desplazada (Pomar Arteta, 2020).

### Tratamiento

La cirugía es el tratamiento de elección en la mayoría de los CSDH. Algunos de estos pacientes podrían tratarse de forma conservadora, especialmente los hematomas pequeños después del uso de fármacos antiplaquetarios. Hay observaciones de la presión subdural media normal en CSDH. La cirugía es la mejor opción en hematomas moderados a grandes con déficit neurológico. Una técnica quirúrgica puede no ser apropiada para todas las CSDH. El objetivo debería ser la selección de una estrategia de tratamiento ideal para un paciente individual. La eliminación de CSDH es suficiente en la mayoría de los pacientes con quistes aracnoideos asociados. Existe controversia con respecto al uso de riego en CSDH. El riego y el drenaje tienen como objetivo reducir la recurrencia en la CSDH. El drenaje de hoyos con irrigación se asocia con buenos resultados y una tasa de recurrencia más baja, en comparación con el drenaje solo. La irrigación con gran cantidad de líquido durante la cirugía puede reducir la tasa de recurrencia en la CSDH. Por otro lado, se ha encontrado que el resultado con o sin riego es el mismo en CSDH manejado por el sistema de drenaje (Duche et al., 2020).

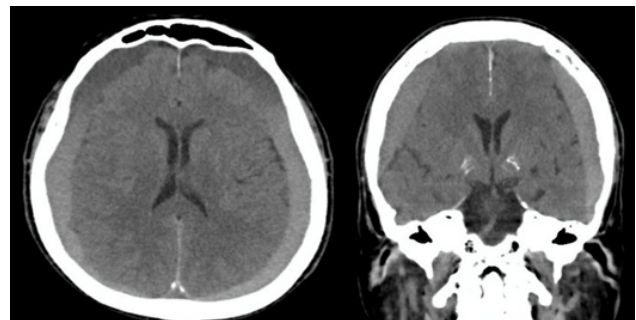
### Reporte de caso

Paciente masculino de 79 años de edad con antecedentes personales de diabetes tipo 2 es transferido a centro de salud por presentar deterioro de nivel de conciencia cefalea holocraneal intensa mareos, familiar refiere traumatismo craneoencefálico hace 2 meses, caída de 1 metro de altura, posterior a esto presenta cefalea progresiva que no cede con analgésicos, al momento paciente despierto, orientado entiendo y espacio, colaborador, obedece órdenes simples, moviliza 4 extremidades.

### Diagnóstico ingreso UCI 3

Hematoma subdural crónico agudizado bilateral.

### Examen imagenológico



**Imagen 1.** TAC de cerebro.

**Fuente:** Los Autores.

**Observación:** Hematoma subdural crónico bilateral.

### Examen Físico

#### Neurológico

Despierto, orientado en tiempo y espacio con pupilas reactivas a la luz, moviliza extremidades y sigue órdenes.

#### Cardiovascular

Hemodinámicamente estable sin soporte vasopresor con rscs rítmicos, no soplos, no tercer ruido, no ruidos agregados, con TAM 70, con FC 80, con buena perfusión periférica y buen llenado capilar.

### **Respiratoria**

Con buena mecánica ventilatoria, sin soporte de oxígeno con CSPS ventilados, murmullo vesicular conservado, no ruidos agregados.

### **Digestivo**

Abdomen blando depresible, no doloroso, con RHS presentes, no catarsis, no masas palpables, no visceromegalias, no ruidos agregados.

### **Renal / Metabólico**

Con diuresis conservada con azoados en urea 54, crea 0.7, con medio interno en NA 138, K 4.1, CL 103.

### **Osteomuscular**

Extremidades simétricas, no edema, no ulcera de presión, no escara.

### **Infeciosos**

Afebril con marcadores infecciosos LEU 8000, PCR 38, IL15, procal 0.18.

Nota: Paciente neurocrítico reportado de grave, el cual se encuentra en cuidado hospitalario, intercorre con hematoma subdural crónico bilateral, intercorre con tendencia a la hipertensión, se indica antihipertensivo orales con mejoría de la misma, posteriormente es intervenido con drenaje bilateral, 3 días después se retiran drenes y se observa en tomografía de control neumocéfalo, el cual paciente cursa con buena evolución clínica y se pasa a sala de hospitalización y posteriormente a domicilio.

### **Discusión**

El presente caso de estudio concuerda con lo establecido por Piedra Herrera & Acosta Piedra (2021), en cuanto a la edad y prevalencia del hematoma, que la establece en promedio de 76,8 años y nuestro caso de estudio presenta a paciente de 79 años de edad y que según Rojas Quiñones & Gómez Vega (2021), la establece también como un factor de riesgo, así como traumatismos re-

petitivos, que en el caso de este paciente, el mismo tuvo caída de 1 metro de altura, lo que provocó un traumatismo craneoencefálico, se infiere que este evento provocó el hematoma subdural. La sintomatología concuerda con lo establecido por Pomar Arteta (2020), que indica que luego de semanas que se presenta un hematoma subdural, el afectado puede padecer de dolor de cabeza, entre otros síntomas, en el caso de estudio aquí presentado el paciente refiere cefalea progresiva que no cede con analgésicos. En cuanto a los métodos diagnósticos al paciente se realiza tomografía de cerebro, siendo este el estándar de oro como lo establece Pomar Arteta (2020), finalmente el tratamiento empleado para este paciente fue un drenaje bilateral que concuerda con lo establecido por Duche et al (2020), que, dependiendo de gravedad y tipo de hematoma, el drenaje puede ser uno de los tratamientos por que se asocia con buenos resultados y una tasa de recurrencia más baja.

### **Conclusión**

El manejo del caso clínico aquí presentado, fue rápido y efectivo, ya que la paciente evolucionó favorablemente luego de haberse realizado el procedimiento de drenaje bilateral, a los 3 días se le fue retirado el mismo, y luego de la valoración clínica, apoyada por los estudios de imágenes, fue dada de alta. En este caso, la cefalea persistente, más la caída que generó el traumatismo craneoencefálico, que se puede asociar al envejecimiento, fueron los detonantes, y ayudados por la tomografía, fue confirmado el diagnóstico de hematoma subdural crónico bilateral.

### **Bibliografía**

Duche, T. C. F., González, C. A. Q., Cahuasquí, J. P. O., & Rodríguez, L. M. R. (2020). Hematoma subdural crónico: tratamiento. *Recimundo*, 4(3), 184–198. <https://doi.org/10.26820/recimundo/4.3>. julio.2020.184-198

Lizana, J., Aliaga, N., & Basurco, A. (2021). Hematoma subdural crónico: Una patología común de manejo complejo. *Surgical Neurology International*, 12, S1. [https://doi.org/10.25259/SNI\\_676\\_2021](https://doi.org/10.25259/SNI_676_2021)

Martins Dos Santos, E. F. (2021). Estudio pronóstico de dos técnicas quirúrgicas en el hematoma subdural crónico [Universidad de Valladolid]. <https://uvadoc.uva.es/bitstream/handle/10324/47621/TFG-M2163.pdf?sequence=1&isAllowed=y>

Moreno Huertas, C. E. (2019). Factores asociados a recurrencia en hematomas subdurales crónicos. Un estudio de cohorte retrospectiva en el Hospital Universitario Mayor [UNIVERSIDAD COLEGIO MAYOR NUESTRA SEÑORA DEL ROSARIO]. [https://doi.org/https://doi.org/10.48713/10336\\_20018](https://doi.org/https://doi.org/10.48713/10336_20018)

Piedra Herrera, B., & Acosta Piedra, Y. (2021). Chronic subdural hematoma. *International Journal of Medical and Surgical Sciences*, 8(2), 1–7. <https://doi.org/10.32457/ijmss.v8i2.666>

Pomar Arteta, M. A. (2020). Factores de riesgo asociados a hematoma subdural crónico en el paciente adulto mayor hospitalizado en el servicio de neurocirugía del Hospital Nacional Daniel Alcides Carrion en el periodo 2018-2019 [UNIVERSIDAD RICARDO PALMA]. <http://repositorio.urp.edu.pe/bitstream/handle/URP/2988/MPOMAR.pdf?sequence=1&isAllowed=y>

Rojas Quiñones, M. X., & Gómez Vega, J. C. (2021). Hematoma subdural crónico. Una actualización y revisión. *Universitas Médica*, 62(3). <https://doi.org/10.11144/Javeriana.umed62-4.hsca>



CREATIVE COMMONS RECONOCIMIENTO-NOCOMERCIAL-COMPARTIRIGUAL 4.0.

### CITAR ESTE ARTICULO:

Reina Pizarro, R. G., Montero Loayza, K. M., Chávez Ruiz, M. G., & Magallanes Vera, N. C. (2022). Hematoma subdural crónico bilateral a propósito de un caso Hospital Clínica San Francisco. *RECIAMUC*, 6(2), 358-364. [https://doi.org/10.26820/reciamuc/6.\(2\).mayo.2022.358-364](https://doi.org/10.26820/reciamuc/6.(2).mayo.2022.358-364)