



DOI: 10.26820/reciamuc/5.(4).noviembre.2021.375-383

URL: <https://reciamuc.com/index.php/RECIAMUC/article/view/759>

EDITORIAL: Saberes del Conocimiento

REVISTA: RECIAMUC

ISSN: 2588-0748

TIPO DE INVESTIGACIÓN: Reporte de caso

CÓDIGO UNESCO: 32 Ciencias Médicas

PAGINAS: 375-383







Insuficiencia renal crónica secundaria a masa uterina y lito en uréter. A propósito de un caso en Hospital Clínica San Francisco

Chronic renal failure secondary to uterine mass and ureter stone. About a case at Hospital Clínical San Francisco

Insuficiência renal crônica secundária à massa uterina e cálculo do ureter. Sobre um caso no Hospital Clínical San Francisco

Lissette Ariana Gallino Suarez¹; Adriana Michelle Núñez López²; Jorge Antonio Abarca Arroyo³; Carmen Amelia Zambrano Barahona⁴

RECIBIDO: 15/09/2021 **ACEPTADO:** 05/10/2021 **PUBLICADO:** 29/11/2021

1. Médica; Investigador Independiente; Guayaquil, Ecuador; lissgallino@gmail.com;  <https://orcid.org/0000-0002-6826-9191>
2. Médica; Investigador Independiente; Guayaquil, Ecuador; adriananunez95@hotmail.com;  <https://orcid.org/0000-0002-8981-6852>
3. Médico; Investigador Independiente; Guayaquil, Ecuador; dr.jorgeabarca8@gmail.com;  <https://orcid.org/0000-0003-0744-8038>
4. Médica; Investigador Independiente; Guayaquil, Ecuador; carmenzb.md@gmail.com;  <https://orcid.org/0000-0001-5661-6929>

CORRESPONDENCIA

Lissette Ariana Gallino Suarez
lissgallino@gmail.com

Guayaquil, Ecuador

RESUMEN

La insuficiencia renal es una perturbación de la función renal ya sea de manera parcial o completa. Se presenta caso clínico de paciente femenino de 73 años de edad, con antecedentes patológicos de HTA, DM, insuficiencia renal, que acude a Hospital Clínica San Francisco a consulta rutinaria, donde durante consulta presenta agitación, dificultad respiratoria con elevación de ta 210/110 mmhg, posterior presenta parada cardiorrespiratoria con reanimación exitosa con duración de 15 minutos, además de intubación de secuencia rápida de intubación endotraqueal, diagnosticada como infarto agudo de miocardio, realizan ecocardiograma donde evidencian función sistólica conservada con trastorno de contractilidad dados por hipocinesia septal basal, media hipertrofia del VI ventrículo, se continua con los exámenes y las valoraciones medicas dando como diagnóstico insuficiencia renal crónica secundaria a masa uterina y lito en uréter. En el presente caso de estudio, solo se indica el procedimiento de histerectomía realizado para la eliminación de la masa en encontrada en el útero, pero no hay información del tratamiento a realizar para la insuficiencia renal crónica, ya que el litus en pacientes femeninas salvo que el cálculo sea grande, no requiere de procedimiento quirúrgico. La edad de la paciente más sus comorbilidades asociadas, son elementos poco alentadores para su recuperación. Los exámenes realizados contrastan con la literatura revisada, al igual que el procedimiento quirúrgico para retirar la masa uterina, hay que acotar que las deficiencias renales, sean el grado que sean, son etiologías que deben ser diagnosticadas a tiempo para evitar su agravamiento, ya que como lo indica la literatura en una primera instancia no manifiestan sintomatología, sino cuando la enfermedad está muy avanzada.

Palabras clave: Útero, Masa, Insuficiencia, Crónica, Secundaria.

ABSTRACT

Kidney failure is a disturbance of kidney function either partially or completely. A clinical case of a 73-year-old female patient with a pathological history of hypertension, DM, kidney failure, who attends Hospital Clinical San Francisco for routine consultation is presented, where during consultation she presents agitation, respiratory difficulty with elevation of t 210/110 mmhg, later presents cardiorespiratory arrest with successful resuscitation lasting 15 minutes, in addition to rapid sequence intubation of endotracheal intubation, diagnosed as acute myocardial infarction, echocardiography is performed showing preserved systolic function with contractility disorder given by basal, middle septal hypokinesia hypertrophy of the VI ventricle, the examinations and medical evaluations continued, giving the diagnosis of chronic renal failure secondary to uterine mass and stone in ureter. In the present case study, only the hysterectomy procedure performed to remove the mass found in the uterus is indicated, but there is no information on the treatment to be performed for chronic renal failure, since lithus in female patients except that the stone is large, does not require a surgical procedure. The age of the patient plus her associated comorbidities are not very encouraging elements for her recovery. The examinations carried out contrast with the literature reviewed, as well as the surgical procedure to remove the uterine mass, it must be noted that kidney deficiencies, whatever their degree, are etiologies that must be diagnosed in time to avoid their aggravation, since As the literature indicates in the first instance, they do not show symptoms, but rather when the disease is very advanced.

Keywords: Uterus, Mass, Insufficiency, Chronic, Secondary.

RESUMO

A insuficiência renal é um distúrbio da função renal parcial ou totalmente. É apresentado o caso clínico de uma paciente do sexo feminino, 73 anos, com história patológica de hipertensão, DM, insuficiência renal, que comparece ao Hospital Clinical San Francisco para consulta de rotina, onde durante a consulta apresenta agitação, dificuldade respiratória com elevação de t 210 / 110 mmhg, posteriormente apresenta parada cardiorrespiratória com reanimação bem-sucedida por 15 minutos, além de intubação endotraqueal em sequência rápida, diagnosticada como infarto agudo do miocárdio, ecocardiografia é realizada mostrando função sistólica preservada com distúrbio de contratilidade dado por hipertrofia de hipocinesia septal média basal de No VI ventrículo, os exames e avaliações médicas continuaram, dando o diagnóstico de insuficiência renal crônica secundária a massa uterina e cálculo no ureter. No presente estudo de caso, apenas o procedimento de histerectomia realizado para retirada da massa encontrada no útero é indicado, mas não há informações sobre o tratamento a ser realizado para insuficiência renal crônica, uma vez que o lítio em pacientes do sexo feminino, exceto que o cálculo é grande, não requer um procedimento cirúrgico. A idade da paciente somada às comorbidades associadas não são elementos muito encorajadores para sua recuperação. Os exames realizados contrastam com a literatura consultada, assim como o procedimento cirúrgico para retirada da massa uterina, deve-se ressaltar que as deficiências renais, qualquer que seja o seu grau, são etiologias que devem ser diagnosticadas a tempo de evitar o seu agravamento, visto que as a literatura indica em primeiro lugar, eles não apresentam sintomas, mas sim quando a doença está muito avançada.

Palavras-chave: Útero, Massa, Insuficiência, Crônica, Secundária.

Introducción

1. Insuficiencia renal crónica

La insuficiencia renal es una perturbación de la función renal ya sea de manera parcial o completa. La insuficiencia renal es un trastorno donde se complica la capacidad para excretar productos metabólicos residuales junto con el agua, generando un trastorno en los diferentes sistemas del organismo, la insuficiencia renal se puede presentar de manera aguda o crónica. En esta última las nefronas de los riñones se tienden a destruir progresiva e irreversiblemente, los estados de la IRC se definen de acuerdo al desempeño de la función renal clasificados en cinco niveles. La insuficiencia renal en estado terminal la filtración glomerular baja a menos de 15 milímetros por minutos, en fase terminal el tratamiento se sustituye por diálisis o trasplante de riñón (Lliguicota Vizñay, 2018, págs. 7-8).

Tabla 1. Definición de enfermedad renal crónica.

Estadio	TFG (ml/min/1,73 m ²)	Definición
1	≥ 90	Enfermedad renal crónica con TFG normal o aumentada
2	Entre 60 y 89	Enfermedad renal crónica con TFG levemente disminuida
3	Estadio 3A: entre 45 y 59 Estadio 3B: entre 30 y 44	Insuficiencia renal crónica moderada
4	Entre 15 y 29	Insuficiencia renal crónica grave
5	< 15	Insuficiencia renal crónica terminal

TFG: tasa de filtración glomerular.

Fuente: (Boffa & Cartery, 2015)

Tabla 2. Factores de riesgo enfermedad renal crónica.

Realizar detección precoz de la enfermedad renal crónica en las poblaciones de riesgo
Diabetes
HTA
Obesidad (IMC > 30 kg/m ²)
Enfermedad cardiovascular, insuficiencia cardíaca
Edad > 60 años
Antecedentes familiares de enfermedad renal
Antecedentes de nefropatía aguda
Enfermedad urológica (uropatía obstructiva, infecciones urinarias de repetición)
Enfermedad sistémica, enfermedad autoinmunitaria (lupus, vasculitis, artritis reumatoide, etc.)
Consumo de medicamentos nefrotóxicos (productos de contraste yodados, quimioterapia)
Exposición a tóxicos laborales (plomo, cadmio, mercurio)
Bajo peso al nacimiento (< 2,5 kg)

HTA: hipertensión arterial; IMC: índice de masa corporal.

Fuente: (Boffa & Cartery, 2015)

1.2. Manifestaciones clínicas

El avance de la Medicina y el elevado acceso a la misma de una gran parte de la población ha condicionado una clara mejoría de la evaluación y tratamiento de la ERC, por lo que es difícil hoy en día que un paciente alcance una sintomatología urémica clara como comienzo de su patología renal. La acumulación de las toxinas urémicas puede afectar a prácticamente cualquier órgano, produciendo: HTA, insuficiencia cardíaca, hipercoagulabilidad, tendencia al sangrado, infecciones, encefalopatía (urémica), polineuritis, pericarditis (urémica), anemia, alteraciones óseas, trastornos gastrointestinales (náuseas, vómitos), anorexia, alteraciones endocrinas, prurito, calambres y cambios en la pigmentación cutánea (Quiroga, Rodríguez-Palomares, & De Arriba, 2015, pág. 4861).

1.3. Diagnóstico

Existen varios tipos de marcadores de afectación renal crónica. El diagnóstico de ERC se basa en la demostración de anomalías morfológicas, histológicas o biológicas. Conviene subrayar que la mayoría de las enfermedades renales son asintomáticas hasta un estadio tardío y requieren la realización de pruebas específicas para poder demostrarlas. De las anomalías morfológicas, detectadas mediante ecografía, se

pueden identificar, entre otras, asimetría renal, contornos irregulares, hipotrofia renal, rinones ~ grandes poliquísticos, hidronefrosis, nefrocalcinosis. Con la biopsia renal se detectan las anomalías histológicas. Las anomalías biológicas son variables: proteinuria y/o albuminuria expresadas en miligramos al día (mg/d) en caso de recogida de orina de 24 horas o más sencillamente por la relación entre proteinuria y/o albuminuria y creatininuria en miligramos por milimoles (mg/mmol) o miligramos por gramo (mg/g), hematuria o leucocituria. Para confirmar la enfermedad renal, los marcadores de afectación renal o la insuficiencia renal, definida por una TFG menor de 60 ml/min/1,73 m², deben tener más de 3 meses de evolución (Boffa & Cartery, 2015, págs. 2-3).

1.4. Tratamiento

El tratamiento del paciente con ERC incluye el de la causa que lo produce, la prevención o enlentecimiento de la progresión, el tratamiento de las complicaciones y la preparación para la terapia renal sustitutiva. Entre las medidas generales se incluyen: evitar el uso de nefrotóxicos, ajuste de los fármacos a la función renal, control de los factores de riesgo CV (presión arterial, lípidos, glucemia), abandono del tabaco, realización de una valoración nutricional, control de la ingesta de sal, evitar estados de hipoperfusión renal y el hábito no sedentario. Desarrollaremos con detalle los factores modificables más relevantes asociados a la ERC (Quiroga, Rodríguez-Palomares, & De Arriba, 2015, pág. 4864).

2. Litiasis uretral

La presencia de cálculos en el uréter se denomina ureterolitiasis. El calcio es la composición más común de los cálculos. En la mayoría de casos los cálculos se forman en los riñones, presentan un crecimiento continuo, aunque se encuentren alojados en el uréter. El dolor característico del cólico renal se debe al espasmo, dilatación y estiramiento a causa de la obstrucción aguda del uréter. La ureterolitiasis es una enfermedad que

más afecta a la edad laboral, ya que para ser tratada implica un costo elevado de manera indirecta (horas de trabajo perdidas). La ureterolitiasis representan un trastorno metabólico complejo, donde influye edad, sexo, etnia y ubicación geográfica, con una prevalencia entre 5 y 12 %, varía entre 4 y 17 casos por cada 1000 habitantes, datos obtenidos en el informe nacional estadounidense del examen de salud y nutrición. Según la organización mundial de salud presenta una frecuencia de 7% entre las mujeres y 12% en los hombres, afecta en gran parte de la población entre los 15 y 45 años de edad. Esta tasa se duplica si el paciente presenta una historia de cálculos en las vías urinarias. Se ha considerado como problema de salud pública por afectar a la población laboral y de mayor seguimiento por su recurrencia, que puede llegar hasta un 67% en los siguientes 8 años (Guamán Caiza, 2021, págs. 17-18).

2.1. Manifestaciones clínicas litiasis uretral

Las características de los enfermos litiasicos, la diversidad de formas clínicas, las innumerables posibilidades en la evolución de la enfermedad, así como la diversidad de tratamientos y complicaciones, hace que la recogida estructurada en una base de datos sea especialmente compleja y presente diferencias con las bases de datos para otras patologías. El espectro clínico es muy variable. Oscila desde cuadros asintomáticos hasta otros que pueden suponer un serio peligro para la vida del paciente. Así pues, las manifestaciones clínicas de la urolitiasis incluyen: hallazgos analíticos (microhematuria, leucocituria), dolor lumbar, cólico nefrítico, síndrome miccional irritativo, infección urinaria, piodenofrosis, sepsis de origen urinario e insuficiencia renal crónica (Chiriboga Dorado, 2017, págs. 8-9).

2.2. Complicaciones

A largo plazo, la litiasis renal puede dar lugar a:

- Pérdida de función renal.
- Pielonefritis xantogranulomatosa.
- Carcinoma epidermoide (Zagal Robalino, 2016, pág. 39).

2.3. Factores de riesgo para la litiasis renal

- Litiasis cálcica. Es la causa más frecuente de litiasis. Representa hasta el 75% de todos los casos. Los más comunes son los cálculos de oxalato cálcico. Su formación y desarrollo se justifican por un desequilibrio entre componentes urinarios promotores e inhibidores.
- Los cálculos de calcio se forman en una orina sobresaturada secundaria a una excreción excesiva de calcio, oxalato y ácido úrico e incluso pueden formarse sin una causa aparente. El aumento en la calciuria se origina por diversos factores, entre los que se incluyen el hiperparatiroidismo primario, la hipercalciuria idiopática, la acidosis tubular renal, la hiperoxaluria, la hipocitraturia, la hiperuricosuria y la litiasis idiopática.
- El hiperparatiroidismo primario es una de las principales causas de litiasis renal asociada a hipercalcemia. Se da con más frecuencia en el sexo femenino; cursa con hipercalciuria e hipercalcemia asociadas a elevados valores de hormona paratiroidea, que incrementa la síntesis de calcitriol, facilitando la absorción intestinal de calcio y fósforo y produciendo una sobresaturación de oxalato cálcico en orina.
- La hipercalciuria idiopática cursa con normocalcemia e hipercalciuria. Se transmite con carácter autosómico dominante y representa la causa más frecuente de litiasis renal en los países industrializados. Varones y mujeres parecen presentar los mismos niveles de predisposición.
- La acidosis tubular renal se caracteriza por un aumento en la excreción de cal-

cio y fósforo, orina alcalina y concentración urinaria baja de citratos, lo que provoca la formación de cálculos de fosfato cálcico.

- La hiperoxaluria es otra de las causas de litiasis de oxalato cálcico. El oxalato presente en la orina proviene de la producción endógena y de la absorción intestinal excesiva a partir de los alimentos. Son alimentos ricos en oxalato las espinacas, los guisantes, las endivias, las acelgas, el té verde y el cacao.
- La hipocitraturia es otro factor etiológico en la litiasis de oxalato cálcico, especialmente en mujeres. La disminución del citrato cálcico da lugar a un incremento del ion calcio en la orina.
- La hiperuricosuria es responsable de la formación de cálculos oxalato cálcicos a través de procesos de nucleación heterogénea, al formar la matriz orgánica sobre la que cristalizará el oxalato cálcico. Suele aparecer en sujetos que ingieren grandes cantidades de proteínas, lo que aumenta la síntesis de ácido úrico y disminuye el pH de la orina (Zagal Robalino, 2016, págs. 41-42).

2.4. Tratamiento

El manejo conservador se considera la primera línea de tratamiento del cólico renal simple ya que dos tercios de las litiasis ureterales son expulsadas espontáneamente en las 4 semanas siguientes al inicio de los síntomas. Los objetivos del tratamiento son establecer un buen control del dolor, y conservar al máximo la función renal suprimiendo o aliviando los efectos de la obstrucción ureteral.

- Hidratación, Fluidos y Diuréticos: Parecería razonable pensar que, a un paciente con un cólico renal agudo, aquellas medidas encaminadas a aumentar la producción urinaria, como el uso de diuréticos o el aumento de volumen de fluidos administrados, podrían, teórica-

mente, favorecer el paso de la litiasis al aumentar la presión hidrostática dentro del uréter, disminuyendo la duración e intensidad de los síntomas. Estudios de metanálisis no han podido establecer evidencia científica en este tema, y si añadimos el riesgo potencial de rotura de la vía y fracaso renal, podríamos concluir que estas medidas no serían recomendables.

- Calor Local: Estudios que muestran la eficacia del calor local para disminuir el dolor. El mecanismo de actuación analgésico se explicaría porque el calor local actuaría distorsionando los estímulos de los nociceptores periféricos y su procesamiento en la médula dorsal, causando una reducción de la actividad simpática provocada por el dolor cólico, y consiguiendo una disminución en la percepción de este dolor.
- Los fármacos anticolinérgicos como la N-butilbromuro de hioscina (Buscapina®) se han utilizado clásicamente como analgésicos en el cólico renal al inducir una relajación de la musculatura lisa con disminución del espasmo ureteral, que ha sido la explicación fisiopatológica clásica del dolor.
- Tratamiento quirúrgico: Una opción de tratamiento en el cólico renal agudo es la realización de una LEOC urgente para fragmentar la litiasis responsable, a las horas siguientes de la presentación del cuadro. Recientes estudios demuestran que es un proceso seguro y que ofrece un buen control del dolor con resolución de la obstrucción, disminuyendo la necesidad de hospitalización y el retorno a la actividad normal del paciente, en comparación con una LEOC diferida. Los mejores resultados se obtienen en litiasis menores de 5 mm y situadas por debajo de los vasos ilíacos (Mercado Medrano, 2021, págs. 32-40).

Caso clínico

Paciente femenino de 73 años de edad, con antecedentes patológicos de HTA, DM, insuficiencia renal, que acude a Hospital Clínica San Francisco a consulta rutinaria, donde durante consulta presenta agitación, dificultad respiratoria con elevación de ta 210/110 mmhg, posterior presenta parada cardiorrespiratoria con reanimación exitosa con duración de 15 minutos, además de intubación de secuencia rápida de intubación endotraqueal, diagnosticada como infarto agudo de miocardio, realizan ecocardiograma donde evidencian función sistólica conservada con trastorno de contractilidad dados por hipocinesia septal basal, media hipertrofia del VI ventrículo.

Al momento paciente en malas condiciones generales, bajo efectos de sedoanalgesia con RASS -4 pupilas mióticas hiporeactivas, hemodinámicamente estable sin soporte vasopresor con tensión arterial 140/90, en asistencia ventilatoria mecánica.

Diagnóstico de ingreso en UCI 3

- Síndrome post parado cardio respiratoria
- Shock séptico foco urinario
- Obesidad
- Masa uterina
- Litiasis renal izquierda.

3. Examen físico

3.1. Neurológico

Bajo analgesia sin sedación con RASS -3 pupilas reactivas a la luz moviliza extremidades no sigue ordenes realiza apertura ocular al llamado.

3.2. Cardiovascular

Hemodinámicamente estable sin soporte vasopresor con rscs ritmicos no soplos no tercer ruido no ruidos agregados con TAM

70 con FC 75 con llenado capilar 3seg con buena perfusión periférica.

3.3. Respiratorio

Bajo intubación orotraqueal con ventilación mecánica modo control presión alternándose con modo CPAP con CSPS ventilados murmullo vesicular conservado satura 99% con parámetros en:

- PI 14
- PEEP 6
- FR 18
- FIO2 35%

3.4. Digestivo

Abdomen blando depresible no doloroso con RHS presentes no masas palpables no visceromegalias no ruidos agregados no catarsis no ruidos agregados

3.5. Renal / metabólico

Diuresis conservada 1500cc en 24 horas con azoados en crea 2.02 urea 96 con medio interno en NA 147 K 4.15 CL 111

3.6. Osteo/muscular

Obesidad mórbida extremidades simétricas edema ++ no ulcera de presión no escara

3.7. Infecciosos

afebril con marcadores infecciosos negativos PCR 34 LEU 6900 IL 116 PROCAL 0.5.

4. Otros exámenes

4.1. Ecocardiograma

- Función sistólica BI ventricular conservada.
- Miocardiopatía dilatada e hipertrófica.
- Disfunción diastólica restrictiva tipo II.
- Insuficiencia mitral y tricuspídea trivial.
- HPT.

4.2. Ecografía endovaginal

- Mioma uterino.
- Se sugiere RMN simple y contrastado pélvica

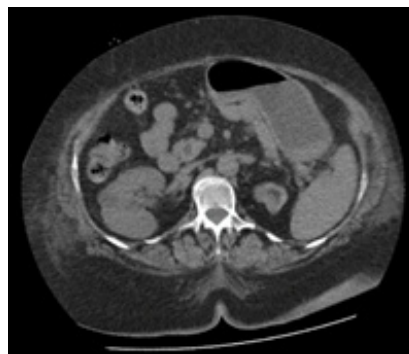

Imagen 1. TAC de riñón

Fuente: Los Autores

- Nefropatía crónica con riñón izquierdo atrófico asas distendidas.

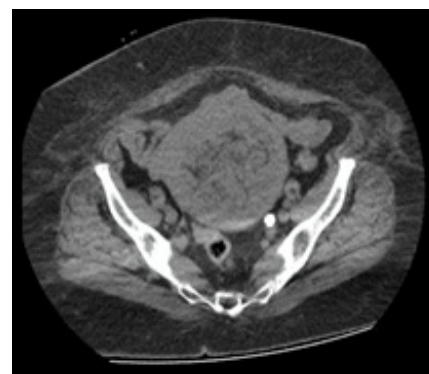


Imagen 2. TAC de útero

Fuente: Los Autores

- Agrandamiento uterino con miomatosis de gran tamaño 10x8cm con distensión vesical de paredes engrosadas.

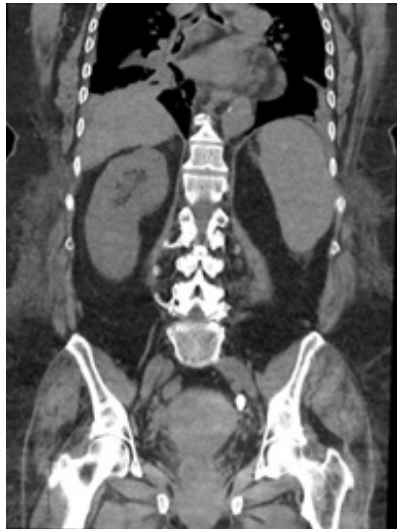

Imagen 3. TAC con contraste pélvico.

Fuente: Los Autores

- Lito a nivel de tercio distal en uréter lado izquierdo con atrofia renal ipsilateral.

Discusión

Paciente reportado de grave el cual se encuentra en cuidado hospitalario el cual intercorre con seguimiento por ginecología y urología por masa a nivel de útero con lito a nivel de uréter con insuficiencia renal, servicios indican ureteroscopia para valorar, se coloca catéter doble J y según resolución ginecológica, realizar histerectomía pendiente con la firma de consentimiento informado por familiares. Se está pendiente de su hemodinamia y función respiratoria y se comunican novedades a familiares. Se coloca catéter doble j por servicio de urología con mejoría de sus azoados sin embargo riñones se encuentra en insuficiencia renal crónica se revalora periódicamente por nefrología en consulta externa y por parte de servicio de ginecología se realiza histerectomía con resolución del cuadro por su útero miomatoso. En este caso particular, la edad del paciente, es un factor de riesgo, asociado a otras comorbilidades como: hipertensión arterial, obesidad, diabetes mellitus, y la insuficiencia renal preexistente, que no configura un buen cuadro clínico para el paciente. No se ha determinado si la presencia de litus es un factor determinan-

te para el agravamiento de la insuficiencia a un estadio crónico, o como proceso de un progreso de diabetes mellitus que no fue tratado.

Conclusiones

En el presente caso de estudio, solo se indica el procedimiento de histerectomía realizado para la eliminación de la masa encontrada en el útero, pero no hay información del tratamiento a realizar para la insuficiencia renal crónica, ya que el litus en pacientes femeninas salvo que el cálculo sea grande, no requiere de procedimiento quirúrgico. La edad de la paciente más sus comorbilidades asociadas, son elementos poco alentadores para su recuperación. Los exámenes realizados contrastan con la literatura revisada, al igual que el procedimiento quirúrgico para retirar la masa uterina, hay que acotar que las deficiencias renales, sean el grado que sean, son etiologías que deben ser diagnosticadas a tiempo para evitar su agravamiento, ya que como lo indica la literatura en una primera instancia no manifiestan sintomatología, sino cuando la enfermedad está muy avanzada.

Bibliografía

- Boffa, J. J., & Carter, C. (2015). Insuficiencia renal crónica o enfermedad renal crónica. *EMC-Tratado de Medicina*, 19(3), 1-8. doi:[https://doi.org/10.1016/S1636-5410\(15\)72803-5](https://doi.org/10.1016/S1636-5410(15)72803-5)
- Chiriboga Dorado, E. (2017). Complicaciones postquirúrgicas por litotripsia intracorpórea en litiasis ureteral inferior en el Hospital Luis Vernaza entre 2014-2015.
- Guamán Caiza, J. A. (2021). Complicaciones postoperatorias de pacientes con ureterolitiasis sometidos a litotripsia intracorpórea. *Hospital Instituto Ecuatoriano de Seguridad Social Riobamba 2018-2020*.
- Lliguicota Vizhñay, J. V. (2018). Prevalencia de pacientes en diálisis por causa de nefropatía obstructiva estudio realizado en el Hospital de Especialidades Dr. Abel Gilbert Pontón, durante el período 2015-2017.
- Mercado Medrano, M. J. (2021). Eficacia de Silodosin vs Tamsulosina como tratamiento expulsivo de litiasis en uréter distal, en pacientes atendidos en

Hospital Antonio Lenin Fonseca, periodo Noviembre 2019–Noviembre 2020.

Quiroga, B., Rodríguez-Palomares, J., & De Arriba, G. (2015). Insuficiencia renal crónica. *Medicine-Programa de Formación Médica Continuada Acreditado*, 11(81), 4860-4867. doi:<https://doi.org/10.1016/j.med.2015.06.004>

Zagal Robalino, L. A. (2016). Determinación de litiasis renal diagnosticado por urotac simple en pacientes de 35 a 50 años en la Clínica Santa Cecilia de la Ciudad de Riobamba durante el periodo de junio a diciembre del 2015.

CITAR ESTE ARTICULO:

Gallino Suarez, L. A., Núñez López, A. M., Abarca Arroyo, J. A., & Zambrano Barahona, C. A. (2021). Insuficiencia renal crónica secundaria a masa uterina y lito en uréter. A propósito de un caso en Hospital Clínica San Francisco. *RECIAMUC*, 5(4), 375-383. [https://doi.org/10.26820/reciamuc/5.\(4\).noviembre.2021.375-383](https://doi.org/10.26820/reciamuc/5.(4).noviembre.2021.375-383)



CREATIVE COMMONS RECONOCIMIENTO-NOCOMERCIAL-COMPARTIRIGUAL 4.0.