

Venus Rodríguez Matías <sup>a</sup>; María Antonieta Touriz Bonifa <sup>b</sup>; José Rodríguez Matías <sup>c</sup>; William Plúa Marcillo <sup>d</sup>

Enfermedad de *Castleman*: Caso clínico

*Revista Científica de Investigación actualización del mundo de las Ciencias. Vol. 2 núm., 1, febrero, ISSN: 2588-0748, 2018, pp. 823-835*

DOI: [10.26820/reciamuc/2.1.2018.823-835](https://doi.org/10.26820/reciamuc/2.1.2018.823-835)

Editorial Saberes del Conocimiento

Recibido: 09/08/2017

Aceptado: 17/01/2018

- a. Universidad de Guayaquil; [venus.rodriguezmat@ug.edu.ec](mailto:venus.rodriguezmat@ug.edu.ec)
- b. Universidad de Guayaquil; [maria.tourizb@ug.edu.ec](mailto:maria.tourizb@ug.edu.ec)
- c. Universidad de Guayaquil; [jose.rodriguezmat@ug.edu.ec](mailto:jose.rodriguezmat@ug.edu.ec)
- d. Universidad de Guayaquil; [wepm22@hotmail.com](mailto:wepm22@hotmail.com)

## **Enfermedad de Castleman: Caso clínico**

Vol. 2, núm. 1., (2018)

Venus Rodríguez Matías; María Antonieta Touriz Bonifa; José Rodríguez Matías; William Plúa Marcillo

---

### **RESUMEN**

La Enfermedad de Castleman es una patología rara, de etiología desconocida, caracterizada por hiperplasia de nódulos linfoides, tiene dos formas de presentación clínica la forma localizada asintomática y la forma multicéntrica sintomática. Además, puede asociarse a enfermedades autoinmunes. Se clasifica en tres subtipos histopatogénicos: hialino-vascular, plasmocelular y mixta. El tratamiento en la forma localizada es quirúrgico y en la forma multicéntrica requiere terapias multimodales con radioterapia, quimioterapia, corticoides, interferón, anticuerpos monoclonales, anti-IL6 & ILR e inmunomoduladores.

**Palabras clave:** Enfermedad de Castleman, Hiperplasia nodular linfoides, glomerulonefritis membranosa.

### ABSTRACT

Castleman's disease is a rare pathology of unknown etiology, characterized by hyperplasia of lymphoid nodules. It has two forms of clinical presentation: the asymptomatic localized form and the symptomatic multicentre form. In addition, it can be associated with autoimmune diseases. It is classified into three histopathogenic subtypes: hyaline-vascular, plasmocellular and mixed. The treatment in the localized form is surgical and in the multicentric form requires multimodal therapies with radiotherapy, chemotherapy, corticosteroids, interferon, monoclonal antibodies, anti-IL6 & ILR and immunomodulators.

**Keywords:** Castleman's disease, Lymphoid nodular hyperplasia, membranous glomerulonephritis.

## **Enfermedad de Castleman: Caso clínico**

Vol. 2, núm. 1., (2018)

Venus Rodríguez Matías; María Antonieta Touriz Bonifa; José Rodríguez Matías; William Plúa Marcillo

---

### **Introducción.**

La enfermedad de Castleman fue descrita por primera vez por el Dr. Benjamín Castleman en el año 1954, es una patología hematológica caracterizada por la hiperplasia de nódulos linfoides, su etiología es desconocida, poco frecuente, afecta ambos sexos, puede aparecer a cualquier edad, pero es más común en la tercera y quinta década<sup>1-4</sup>. Factores biológicos intervienen en la fisiopatología tales como interleucinas IL-6 e IL-1, Herpes virus humano 8<sup>1,2</sup>. Su clínica es semejante a la de los linfomas y puede presentarse en forma localizada y en forma multicéntrica<sup>3,4</sup>. Las formas localizadas son asintomáticas, aunque puede presentar dolor torácico y abdominal, cuando hay evidencia de masa. Los sitios afectados, por orden de frecuencia decreciente, son: abdomen, ganglios linfáticos superficiales y mediastino. Otros síntomas pueden presentarse como astenia, fiebre y pérdida de peso<sup>3,4</sup>. Las formas multicéntricas pueden presentar pérdida de peso y fiebre, linfadenopatía periférica, hepatomegalia y/o esplenomegalia, y síndrome de POEMS (Polineuropatía, Organomegalia, Endocrinopatía, gammapatía Monoclonal y Cambios en la Piel), pueden asociarse con la infección por HIV<sup>3-5</sup>.

Se clasifica en tres subtipos histopatogénicos: hialino-vascular, plasmocelular y mixta<sup>3,4,6</sup>. Pueden asociarse a patologías como artritis reumatoide, síndrome de Sjögren, cáncer, algunas enfermedades cutáneas o en la glomerulonefritis membranosa<sup>1</sup>.

El tratamiento en la forma localizada consiste en extirpación quirúrgica. En la forma multicéntrica requiere terapias multimodales con radioterapia, quimioterapia con CHOP (Ciclofosfamida, Doxorrubicina, Vincristina y Prednisona), corticoides, interferón, anticuerpos

---

monoclonales (rituximab), anti-IL6 & ILR (siltuximab, tocilizumab) e inmunomoduladores (talidomida)<sup>7,8</sup>.

### Caso clínico.

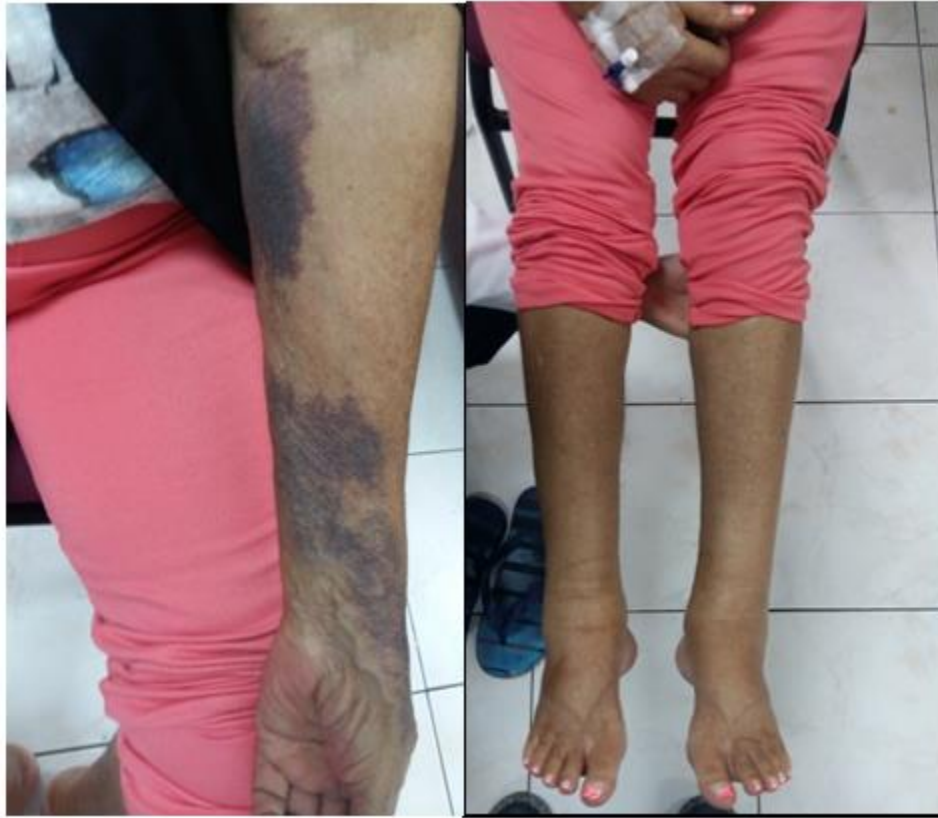Paciente femenina, raza mestiza, precedente de Los Ríos, residente en Guayaquil de 61 años, con antecedentes patológicos personales de Síndrome de Sjögren, Nódulo Tiroideo, Litiasis Biliar, Hipotiroidismo, Síndrome Nefrótico, antecedentes quirúrgicos Quiste mamario, Histerectomía Parcial por Fibrosis Uterina y Cistocele, Tiroidectomía total + biopsia de ganglios cervicales Izquierda. Alergia a la Amoxicilina. Refiere tabaquismo hasta hace 4 años.

Inicio hace 1 año 9 meses con presencia de nódulo tiroideo vascularizado reportado en ecografía y presencia de adenopatías cervicales, asintomática, por lo que se realizó una punción con aspirado con aguja fina (PAAF) con resultados de patología negativos para malignidad. Actualmente ingresó con un cuadro clínico de 8 días de evolución caracterizado por astenia, cefalea, náuseas, alza térmica, escalofríos y tos esporádica. Al examen físico: Anasarca, adenopatías cervical e inguinal derechas palpables, móviles entre 1 a 1.5 cm de diámetro, no dolorosas, sin signos de inflamación, no presencia de megalias, edema de miembros inferiores ++++. Estertores crepitantes en campo pulmonar izquierdo, disminución de murmullo vesicular en base derecha.

## Enfermedad de Castleman: Caso clínico

Vol. 2, núm. 1., (2018)

Venus Rodríguez Matías; María Antonieta Touriz Bonifa; José Rodríguez Matías; William Plúa Marcillo



*Fig. 1. Equimosis en miembro superior izquierdo; Fig. 2. Edema de miembros inferiores*

### Exámenes complementarios

Eco cuello: Lóbulo izquierdo: imagen nodular que ocupa casi totalmente el lóbulo tiroideo de ecogenicidad no homogénea con halo fino de baja ecogenicidad que mide 22.7x16.6 mm. A la señal doppler revela vascularización periférica, 38.5x19.9x28.3 mm Múltiples imágenes ganglionares redondeadas en la región supraclavicular izquierda y cadenas cervicales laterales, superficiales y profundas de muy baja ecogenicidad, la mayor de 18x7mm en la región lateral izquierda.

PAAF 4/2016: nódulo heterogéneo de lóbulo tiroideo izquierdo

---

Marcadores tumorales 06/2016: CEA: 0.200, CA-125: 5.23, CA 19-9: 5.63, CA 15-3: 18.22, Beta-2 microglobulina: 4449, Cyfra 21-1: 1.86, CA 72-4: 0.5, AFP-2.89.

IGG total: 3770, IGM total: 125, IGA total: 259, Beta-2 microglobulina: 4718, Kappa: 3420, Lambda: 1170

Proteínas Bence jones: Kappa 27.2 Lambda 13.1

Video endoscopía digestiva alta (VEDA): Impresión diagnóstica: gastritis moderada de antro.

Ecografía mamaria: BIRADS 1 sin alteración maligna

Faringolaringoscopia: negativo para malignidad. Sistema Bethesda clase II: consistente con nódulo folicular benigno. Citología en base líquida de PAAF yugulo carotideo izquierdo: metástasis de carcinoma.

#### *Biopsia de tiroides y ganglios*

Hiperplasia centrogerminal con acúmulos de inmunoblastos y sabanas de células plasmáticas interfoliculares, ligero aumento de la vascularización, preservación de la arquitectura nodal y algunos folículos en involución.

Estudio de inmunohistoquímica. Kappa, lambda, CD38: positivo fuertemente en > 70 % de las células, CD138: positivo en 50 % de las células.

CD3, CD19, CD79a: negativos. Rotulados como centrales (localización inferior a istmo).

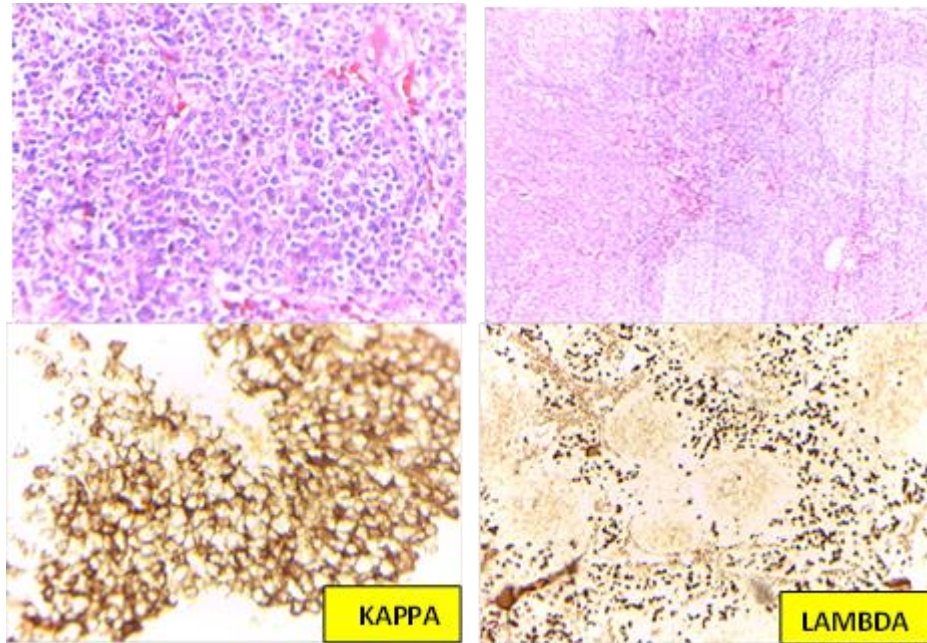
## Enfermedad de Castleman: Caso clínico

Vol. 2, núm. 1., (2018)

Venus Rodríguez Matías; María Antonieta Touriz Bonifa; José Rodríguez Matías; William Plúa Marcillo

---

Diagnóstico: Enfermedad de Castleman variante plasmocitoide en ganglios linfáticos izquierdo y central. Y bocio nodular.



**Enfermedad de Castleman: Hiperplasia centrogerminal con acúmulos de inmunoblastos y sábanas de células plasmáticas interfoliculares, ligero aumento de la vascularización, preservación de la arquitectura nodal y algunos folículos en involución.**

### *Biopsia de médula ósea*

Aumento de la celularidad, 5-6 megacariocitos por partícula de médula ósea, maduración intacta, ausencia de displasia, no infiltración neoplásica blastos menos del 5% de la celularidad. - MPO: positividad en un 30 %, CD3: linfocitos t normales, CD117: < 5 %, CD 79: linfocitos B normales



## Enfermedad de Castleman: Caso clínico

Vol. 2, núm. 1., (2018)

Venus Rodríguez Matías; María Antonieta Touriz Bonifa; José Rodríguez Matías; William Plúa Marcillo

Diagnóstico: Los hallazgos son sugestivos pero no confirmativos de un trastorno mieloproliferativo crónico.

	Examen de ingreso	Examen actual
Leucocitos	7550	5.330
Hemoglobina	8.4	14.1
Hematocrito	26	44.5
Plaquetas	50400	243000
LDH	398	239
Albumina	2.7	4.3
Urea	43	61
Creatinina	1.05	0.89

ANA POSITIVO	HEPATITIS C: 0.15 NR	CORE M: 0.04 NR	ANTI-HBE: 1.86 NR
HIV 1+2: 0.14 NR	ANTI HAV / IGM: 0.14 NR	CORE G: 0.18 NR	ACPO HBSAG: 26.98 REACTIVO
HBSAG: 0.09 NR	C3: 70	C4: 6	T4 LIBRE: 1.05 TSH: 14.50

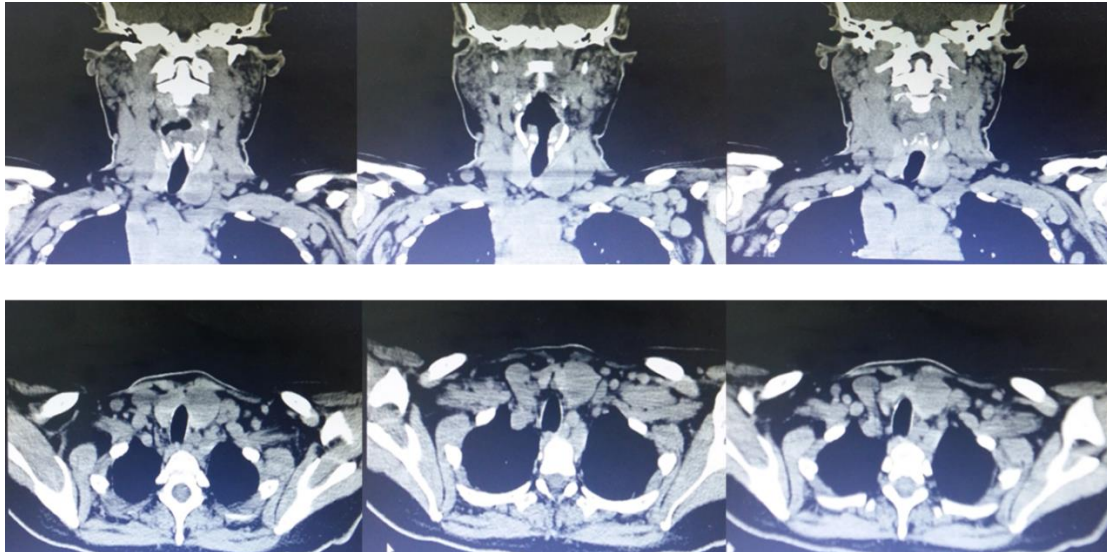
## **Enfermedad de Castleman: Caso clínico**

Vol. 2, núm. 1., (2018)

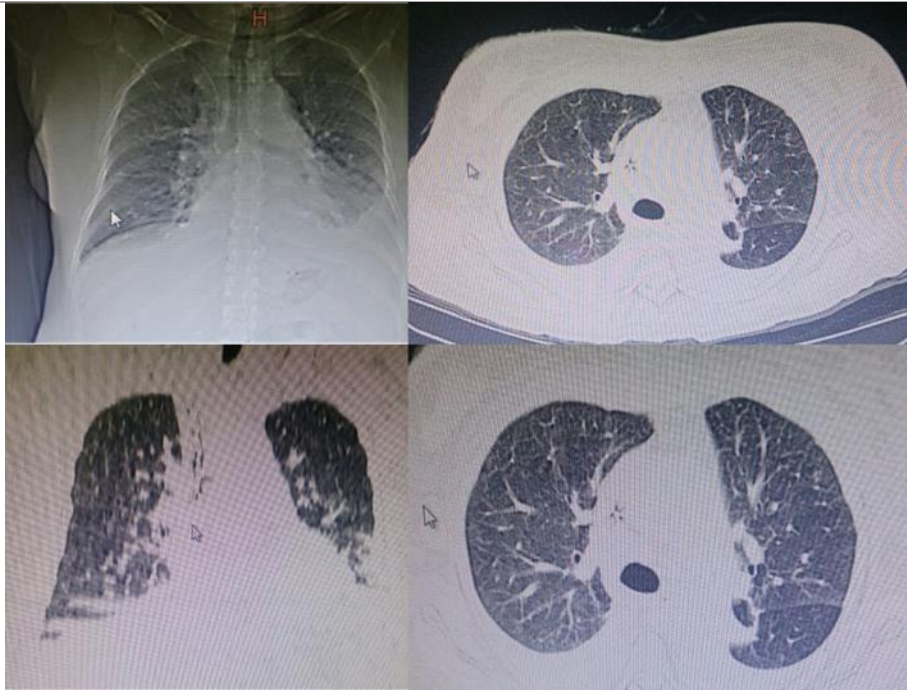
Venus Rodríguez Matías; María Antonieta Touriz Bonifa; José Rodríguez Matías; William Plúa Marcillo

---

### ***Exámenes complementarios de imágenes***



*Tac cuello y tórax 4-08-2016. Nódulo mixto delimitado de 3 x 2,5 cm en lóbulo tiroides izquierdo. Presencia de múltiples adenopatías bilaterales en todas las cadenas cervicales, de mayor tamaño mide 2,4 x 1,2 cm. Presencia de ganglios mediastinales, peritraqueales y axilares*



*Tac de tórax: micronódulo subpleural en lóbulo inferior derecho. Presencia de ganglios  
mediastinales, peritraqueales y axilares.*

*Tratamiento propuesto*

En la forma localizada el tratamiento consiste en extirpación quirúrgica. En la forma multicéntrica requiere terapias multimodales con radioterapia, quimioterapia (CHOP), corticoides, interferón, anticuerpos monoclonales (rituximab), anti-IL6 & ILR (siltuximab, tocilizumab) e inmunomodulares (talidomida).

*Tratamiento realizado*

Por su enfermedad renal y enfermedad de Castleman inició tratamiento quimioterápico con Ciclofosfamida 500 mg y Rituximab 500 mg vía intravenosa mensual, asociados a

## **Enfermedad de Castleman: Caso clínico**

Vol. 2, núm. 1., (2018)

Venus Rodríguez Matías; María Antonieta Touriz Bonifa; José Rodríguez Matías; William Plúa Marcillo

---

prednisona 60 mg diarios, evaluando su evolución, dicho tratamiento es planteado como enfermedad linfoproliferativa.

### *Discusión y comentario*

La enfermedad de Castleman es un desorden linfoproliferativo, entidad clínico patológica poco frecuente. Sin predilección por edad, raza y sexo. Se conocen probables etiologías causales asociadas a hhv8 (herpes virus) y involucrándose algunas citosinas específicas en la fisiopatología de la enfermedad por incremento de Il6 que determina en un repunte de los niveles de factor de crecimiento endotelial vascular (VEGF), factor de crecimiento epidermal (EGF) e interferón alfa.

Las variantes de enfermedad de Castleman son de dos tipos. La multicéntrica asociada con presencia de hhv8, con características de aparición en cuanto edad, variedades histológicas y clínicas difieren de la variante Unicéntrica. De tal modo manejo terapéutico es distinto.

El caso en mención el estudio de patología de ganglio cervical muestra enfermedad de Castleman multicéntrica (variante plasmoblástica cd20 acompañada de glomerulopatía membranoproliferativa).

Por la austeridad y persistencia de sintomatología mencionada se decide administración de un agente citostático alquilante Ciclofosfamida asociado a un anticuerpo monoclonal el Rituximab y corticoide la prednisona remitiendo sintomatología y mejoría de estado funcional.

### Conclusiones.

La enfermedad de Castleman es una entidad clínica bien descrita en la literatura científica, en nuestro país son pocos los casos y pueden plantear problemas de diagnóstico diferencial.

### Bibliografía.

1. P. Sobrevilla-Calvo, A. Avilés-Salas, D. Cortés-Padilla, S. Rivas-Vera. Características clinicopatológicas de la enfermedad de Castleman. Instituto Nacional de Cancerología. Cirugía y Cirujanos. Vol 77, No. 3, México, Mayo-Junio 2009
2. Dham A, Peterson BA. Castleman disease. Curr Opin Hematol. 2007; 14(4):354-9
3. A. González García, M.Á. Moreno Cobo y J.L. Patier de la Pena. Diagnóstico y tratamiento actual de la enfermedad de Castleman. Revista clínica española. 2015.
4. Chaithra Gowthuvalli Venkataramana, Hema Kini, Debarshi Saha, Sharada Rai, Deepa Sowkur Anandarama Adiga, Ranjitha Rao, et al. ESPECTRO HISTOMORFOLÓGICO EN VARIANTES VASCULARES HIALINOS DE LA ENFERMEDAD DE CASTLEMAN. Journal of Clinical and Diagnostic Research. 2017
5. A. Gracia-Ramos, M. Cruz-Domínguez, O. Vera-Lastra. Enfermedad de Castleman multicéntrica hialina vascular. Una variante de POEMS. Revista Médica Instituto Mexicano del Seguro Social. 2013;51(4):464-7
6. D. Cronin, R. Warnke. Castleman disease: An update on classification and the spectrum of associated lesions. Advances in Anatomic Pathology, 16 (2009), pp. 236-246
7. Van Rhee F, Piedra K, Szmania S, Barlogie B, Singh Z. Castleman disease in the 21st century: an update on diagnosis, assessment, and therapy. Clinical Advances in Hematology & Oncology. 2010 Jul;8(7):486-98.
8. Turcotte L, Correll K, Reed R et al. Sustained remission of severe multicentric Castleman disease following multiagent chemotherapy and tozilizumab maintenance. Pediatric blood cancer 2014; 61: 737-739.