

María Velastegui Mendoza ^a; María Antonieta Touriz Bonifaz ^b; Leticia Pérez Sáleme ^c

Estudio retrospectivo de toxoplasmosis cerebral en pacientes con sida

Revista Científica de Investigación actualización del mundo de las Ciencias. Vol. 1 núm., 4, octubre, 2017, pp. 566-577

DOI: [10.26820/reciamuc/1.4.2017.566-577](https://doi.org/10.26820/reciamuc/1.4.2017.566-577)

Editorial Saberes del Conocimiento

- a. Hospital de Infectología de Referencia Nacional José Rodríguez Maridueña
- b. Hospital de Infectología de Referencia Nacional José Rodríguez Maridueña
- c. Hospital de Infectología de Referencia Nacional José Rodríguez Maridueña

RESUMEN

Se realiza una revisión de los 84 casos de toxoplasmosis cerebral en pacientes con diagnóstico de SIDA, que presentaron manifestaciones neurológicas en el periodo comprendido entre Enero 2014 a Diciembre 2015. El promedio de edad fue de 38 años (rango 24 – 70), 64 masculinos y 20 femeninos. El 87% tenía preferencia heterosexual, 11% homosexual y 2% bisexual. Los síntomas más frecuentes fueron déficit motor focal con un 55.9%, fiebre 29.7%, cefalea 16.6% y conclusiones con un 8.3%. El conteo de CD4 fue en 17 casos < 100. , entre 100 – 200 CD4+ 11 casos y 19 casos con > 200 CD4. La tomografía (TAC) s/c fue sugestiva de neuroinfección en 28 casos; RMN s/s en 25 casos. El tratamiento con respuesta clínica probable en 51 casos y la mortalidad fue de 33 casos.

Palabras Claves: Neuroinfección; toxoplasmosis cerebral; TAC.

Estudio retrospectivo de toxoplasmosis cerebral en pacientes con sida

Vol. 1, núm. 4., (2017)

María Velastegui Mendoza; María Antonieta Touriz Bonifaz; Leticia Pérez Sáleme

ABSTRACT

A review is made of the 84 cases of cerebral toxoplasmosis in patients diagnosed with AIDS, who presented neurological manifestations in the period between January 2014 to December 2015. The average age was 38 years (range 24 - 70), 64 male and 20 women. 87% had heterosexual preference, 11% homosexual and 2% bisexual. The most frequent symptoms were focal motor deficit with 55.9%, fever 29.7%, headache 16.6% and seizures with 8.3%. The CD4 count was in 17 cases <100., between 100 - 200 CD4 + 11 cases and 19 cases with > 200 CD4. The tomography (CT) s / c was suggestive of neuroinfection in 28 cases; NMR s / s in 25 cases. The treatment with probable clinical response in 51 cases and the mortality was 33 cases.

Keywords: Neuroinfection; cerebral toxoplasmosis; TAC.

Introducción.

La Toxoplasmosis es una infección producida por el *Toxoplasma gondi*, parásito intracelular obligado, que se multiplica en células nucleadas, cuando el huésped desarrolla inmunidad cesa la multiplicación y se forman quistes tisulares, capaces de persistir durante años sobre todo en el corazón, músculos y encéfalo¹. Generalmente es producida por una reactivación de infección latente, aunque puede tratarse de una Toxoplasmosis aguda de origen exógeno a partir de transfusiones sanguíneas o trasplantes.

El medio ambiente influye en la prevalencia, siendo mayor en zonas cálidas y húmedas y menor en zonas frías y regiones áridas, entre 20 – 47% de los pacientes VIH – SIDA seropositivo para TG desarrollan la enfermedad^{2,3}.

Causa una amplia gama de manifestaciones que van desde linfadenopatías benignas, coriorrenitis, neumonitis, hepatitis, miocarditis, hasta la afectación del sistema nervioso central que puede manifestarse como: encefalitis, meningoencefalitis, lesiones ocupantes de SNC (más común)⁴.

El objetivo de la presente investigación es describir la evolución clínica de pacientes con SIDA que presentaron manifestaciones neurológicas compatibles con toxoplasmosis cerebral, hospitalizados en el periodo comprendido entre Enero 2014 – Diciembre 2015.

Estudio retrospectivo de toxoplasmosis cerebral en pacientes con sida

Vol. 1, núm. 4., (2017)

María Velastegui Mendoza; María Antonieta Touriz Bonifaz; Leticia Pérez Sáleme

Pacientes y Métodos:

El siguiente es un estudio retrospectivo de una serie de pacientes con SIDA y TC realizado en Guayaquil – Ecuador. Estos fueron ingresados en el hospital Maridueña de referencia nacional.

De las historias clínicas revisadas se recogieron datos filiatorios, síntomas y signos clínicos de la enfermedad que motivó el ingreso, orientación sexual, contaje de CD4+ al momento de la enfermedad, serología para la Ig G anticuerpo antitoxoplasma, técnicas diagnósticas por imágenes realizadas, tratamiento farmacológico realizado, toxicidad a los fármacos, tiempo de hospitalización y la mortalidad en esta serie.

Resultado.

De un total de 4014 ingresos en el periodo de estudio, 84 pacientes presentaron Toxoplasmosis cerebral. Estos corresponden al 4.1% de los pacientes ingresados. Masculinos 62 y femeninos 20. El rango de edades fue de 24 a 70 años. (Tabla 1)

Media de la edad	(24 – 70)
Mujeres	20
Hombres	64
Total Pacientes	84

Tabla 1. Características por edad - sexo de los pacientes.

En relación a la clínica la mayoría de casos presentaron déficit motor focal 47/84 pacientes, fiebre 25/84, a 14/84 se les encontró cefalea, 7/84 pacientes presentaron convulsiones, 6/84 trastornos de la conciencia, 2/84 parálisis de par craneal y 1/84 alteraciones visuales. (Tabla 2).

	Frecuencia Absoluta	Porcentaje
Déficit Motor Focal	47	55.9
Fiebre	25	29.7
Cefalea	14	16.6
Convulsiones	7	8.3
Trastornos de la conciencia	6	7.1
Parálisis de pares craneales	2	2.3
Alteraciones visuales	1	1.1

Tabla 2. Síntomas y signos clínicos n=84.

Esta infección se presentó en individuos con inmunodepresión avanzada, en 17 pacientes con recuentos de CD4+ < a 100 /ul. (Tabla 3).

< 100 CD4+	17
100 – 200	11
> 200 CD4+	19
No se realizo	37

Tabla 3. CD4+ en pacientes con toxoplasmosis cerebral.

El diagnóstico por imágenes se realizó en 57 pacientes, 37 pacientes con TAC s/c de las cuales 28 pacientes tuvieron imagen sugestiva de neuroinfección, 20 pacientes con imágenes múltiples y 2 pacientes con imagen única, 15 pacientes con TAC (-). 20 pacientes con RMN s/c de los cuales hubieron 10 casos (-) y 25 casos con imágenes sugestivas de neuroinfección: 2 casos de imagen única y 8 casos con imágenes múltiples. (Tabla 4).

Estudio retrospectivo de toxoplasmosis cerebral en pacientes con sida

Vol. 1, núm. 4., (2017)

María Velastegui Mendoza; María Antonieta Touriz Bonifaz; Leticia Pérez Sáleme

	Nº Casos	Imágenes Únicas	Imágenes múltiples	Negativos
TAC s/c	37	2	20	15
RMN s/c	20	2	8	10
No se realizó	27	-	-	-
Total	84	4	28	25

Tabla 4. Técnicas de diagnóstico por imagen en pacientes con toxoplasmas.

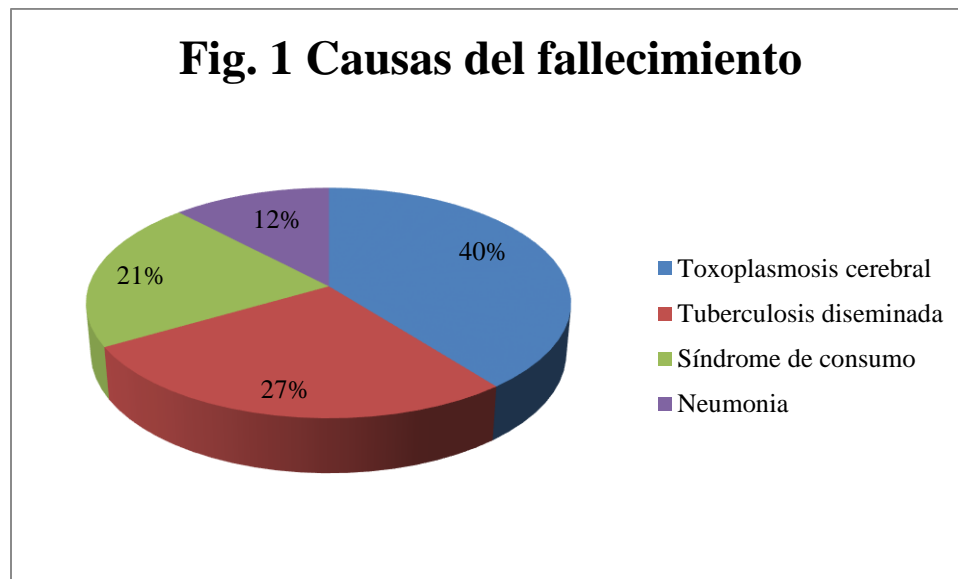
En relación al diagnóstico serológico Ig G antitoxoplasma se realizó en 46 pacientes: 42 (50%) pacientes tuvieron Ig G reactiva, 4 pacientes (4.8%) Ig G no reactiva y en 38 (45.2) pacientes restantes no se realizó la prueba. (Tabla 5).

	Nº Casos	Porcentaje
Ig G Reactivo	42	50%
Ig G No reactivo	4	4.8%
No se realizó	38	45.2%
Total	84	

De 84 pacientes con toxoplasmosis cerebral, 32/84 pacientes fueron tratados con sulfadoxina – PMT + clindamicina, 16/84 con sulfadoxina – PMT + TMS, 18/84 con PMT+ clindamicina y 18/84 fueron tratados con clindamicina + TMS. En 51 pacientes se observó una respuesta adecuada ya que hubo remisión clínica.

En relación a la toxicidad por fármacos 49/84 presentaron toxicidad en medula ósea (pancito peña) inducida por la pirimetamina, 35/84 no presentaron toxicidad. En esta serie se observó un caso de síndrome de Stevens Johnson relacionado con las Sulfas.

Al año del diagnóstico de TC 30/33 pacientes habían fallecido, los 3 restantes fallecieron: un paciente al ingreso, uno a los 4 días del ingreso y un paciente a los tres meses. Las causas del fallecimiento se debió, 13/33 pacientes a Toxoplasmosis cerebral, 9/33 a tuberculosis diseminada, 7/33 a síndrome de consumo y 4/33 casos debido a neumonía. (Fig. 1).



Discusión

Los pacientes con diagnóstico de TC representa el 2% de 4014 pacientes ingresados por enfermedades oportunista de SIDA y otras causas en el Hospital de Infectología José Rodríguez Maridueña.

Las características epidemiológicas de la serie de casos estudiadas corresponden al patrón principal de pacientes VIH en Ecuador: población adulta joven (38 años) (rango 24-70), de varones heterosexuales, predominio de población mestiza, nula transmisión por transfusiones. Los pacientes de sexo masculino (64 casos) en nuestra serie, está de acuerdo con estadísticas nacionales que reportan una relación hombre/mujer de 2 a 1.

En nuestra serie revisada los síntomas y signos más frecuentes fueron: déficit motor focal, fiebre, cefalea y convulsiones (tabla 2). En el SIDA la afectación neurológica predominante es la TC, que en general se presenta en forma subaguda y trastornos psiquiátricos⁵⁻⁷. A veces se pueden presentar crisis convulsivas, menos el 30% se presenta como síndrome meníngeo. Si existen manifestaciones locales se deberá descartar criptococosis⁸. La segunda causa de infección en pacientes con manifestaciones neurológicas es el criptococo, en otra serie es el agente etiológico más frecuente en la meningitis de pacientes con VIH⁹.

La presencia de serología positiva de *T. gondii* y un recuento bajo de células CD4+ aumentan las posibilidades diagnósticas debido a que menos del 3 – 6% de los casos presentan serología negativa y más del 80% de los pacientes demuestran recuentos de CD4 + < de 100 cel/uL¹⁰. En nuestra serie no coincide el conteo de CD4 + < de 100 porque en 37/84 pacientes no se

realizó la prueba, igual que la serología la Ig G antitoxoplasma no se realizó en 38/84 pacientes. (Tabla 3; 5).

En la serie investigada 57/84 pacientes se realizó TAC-RMN s/c; 4 casos con lesiones únicas, 28 casos con lesiones múltiples y 25 casos fueron negativos (Tabla 4). No hubo reportes radiológicos post – tratamiento. En otros trabajos nos indica que la mayoría de pacientes demuestran lesiones múltiples, sin embargo las lesiones únicas representan aproximadamente la tercera parte de los casos¹¹. Las principales regiones comprometidas son los ganglios basales. Otras áreas afectadas en orden de frecuencia incluyen lóbulos frontales, parietales, occipitales y cerebelo¹². A pesar de eso, cualquier región puede ser afectada.

Aproximadamente el 80-90% de los pacientes con TC presentan lesiones expansivas hipodensas que captan medio de contraste en anillo o lesiones con captación nodular. Se reconocen que la RMN presenta mayor sensibilidad que la TAC en el diagnóstico de las lesiones focales cerebrales¹³.

En la serie investigada 51/84 pacientes se observó mejoría clínica. La mayoría de los pacientes fueron tratados con sulfadoxina – PMT + clindamicina (32/84), 16/84 con sulfadoxina – PMT + TMS, 18/84 con PMT+ clindamicina y 18/84 fueron tratados con clindamicina + TMS. En Ecuador como en otros países de la región no se consigue PMT- Sulfadiazina solas. La única combinación disponible es la de Sulfadoxina – PMT droga de bajo costo y fácil administración.

En nuestro medio es importante remarcar la necesidad de iniciar tratamiento empírico en estos pacientes, ya que la gravedad del cuadro neuropatológico hace imperioso la toma de decisiones acertadas y precoces, por lo que una buena respuesta a estas drogas debe continuarse

Estudio retrospectivo de toxoplasmosis cerebral en pacientes con sida

Vol. 1, núm. 4., (2017)

María Velastegui Mendoza; María Antonieta Touriz Bonifaz; Leticia Pérez Sáleme

con el tratamiento por el tiempo recomendado en estos casos y establecer un plan para evitar recidivas.

En la práctica clínica una respuesta adecuada al tratamiento antitoxoplasma confirma el diagnóstico^{10,12}.

En un estudio Europeo con 299 pacientes, la combinación PMT – Sulfadiazina fue más efectiva que la combinación PMT – clindamicina sobre todo en fase de mantenimiento¹⁴. Hay un estudio que muestra que se puede obtener una mejoría similar en la fase aguda a la reportada con Sulfadiazina – PMT en los casos de TC, utilizando sulfadoxina – PMT + clindamicina en administración diaria¹⁵.

La alta letalidad es realmente impresionante pues prácticamente muere 1 de cada 2 con esta enfermedad y coincide con lo reportado por la mayor parte de los autores que destaca mal el pronóstico en la etapa del SIDA con trastornos neurológicos. La posibilidad de sobrevivir 3 años del diagnóstico no acostumbra a ser superior del 15 al 30%¹⁶.

Bibliografía.

1. Alvarado F. Hernández C. Cuervo S. Damián J. Garavia J. Gómez JE. Toxoplasmosis cerebral en el Hospital San Juan de Dios. Resumen cuarto Congreso Colombiano de Infectología, Infect 1999; 3: 35.
2. Rusell L., Claude B., Lee G. Cecil, Textbook of medicine, 21 ed. EEUU: Cecil. Vol. 2, 2000. 1962-1968
3. Abren L., et al. Medicina interna. Barcelona, España: Mason. Rodas T. Guardia J., eds. Tomo 1. 1997. 10(8): 1849-1852
4. Cohn P. Belloso WH; Murillo J; Prada. Trujillo G. América Latina en países de El VIH/SIDA. Infect Dis clin Am. Del Norte SIDA en América Latina. 2000; 14(1): 185-209.

5. Bailey Ro, Baltch al, Venkatesh R et al. Sensory motor neuropathy associated with AIDS. *Neurology* 2988; 38: 886-891.
6. Abgerall S., Rabaud C., Costagliota D. Incidence and risk factor for toxoplasmic encephalitis in human immunodeficiency virus – infected patients before and during the highly active antiretroviral therapy. *Clinic Infect Dis* 2001; 33(1): 1747-1755.
7. Hennin D., Smith TW. De Giralami U., Sughayer M., Hauw JJ. Neuropathology of the spinal cord in the acquired immunodeficiency syndrome. *Hum Pathd.* 1992; 23(1): 1106-1114.
8. Mcartheer JC. Neurologic manifestation of AIDS. *Medicine* 1987; 66: 407-437
9. Von Einsiedel RW. Fife TD, Askamit, AJ. Et al. Progressive multifocal leukoencephalopathy 1993; 240: 391-406.
10. Skiest DJ. Focal neurologic disease in patients with acquired immunodeficiency syndrome. *Clin infect Dis* 2002; 34(3): 103 – 115.
11. Ramsey RJ, Gean AD. AIDS. I. Central nervous systems toxoplasmosis, *Neuroimaging Clin N Am* 1997; 78(1): 171-186.
12. Harrison MJG, Mc Arthur JC. Opportunistic infencions – parasites. In: *AIDS Neurology*. 1 ed. London: Churchill.
13. Walot I, Miller BL, Chang L, Mehringer CM, *Neuroimaging finding en patients with AIDS.* *Clin Infect Dis* 1996; 22(1): 906-919.
14. Katlome C, de Wits, O´ Doherty E, Van Glabeke M, Clumeck N. Pyrimethamine – clindamycin vs. Pyrimetamine – Sulfadiazine as acute and long term therapy for toxoplasmic encephalitis in patients with AIDS. *Clin Infect Dis* 1996; 22(1): 268-275.
15. Gómez-Marín SE et al. *Infection.* Asociación de Infectología de Colombia 2001; 5(8): 163-169.
16. Casanova Sotolongo P, Casanova Carrillo P. Toxoplasmosis cerebral durante la infección por el virus de inmunodeficiencia humana. *Rev Cubana Med* 2002; 41(5): 20.