



DOI: 10.26820/reciamuc/8.(3).sep.2024.282-291

URL: <https://reciamuc.com/index.php/RECIAMUC/article/view/1497>

EDITORIAL: Saberes del Conocimiento

REVISTA: RECIAMUC

ISSN: 2588-0748

TIPO DE INVESTIGACIÓN: Artículo de revisión

CÓDIGO UNESCO: 32 Ciencias Médicas

PAGINAS: 282-291







Síndrome de Tako-Tsubo en la Unidad de Cuidados Críticos: abordaje multidisciplinario en cardiología y medicina crítica

Tako-Tsubo syndrome in the critical care unit: a multidisciplinary approach in cardiology and critical care medicine

Síndrome de Tako-Tsubo na unidade de cuidados intensivos: uma abordagem multidisciplinar em cardiologia e medicina intensiva

William Xavier Brito Guadalupe¹; Adriana Nicole Ocampo Lapo²; Nathaly Marie Yopez Alcivar³; Maria Magdalena Llamuca Guaman⁴

RECIBIDO: 20/04/2024 **ACEPTADO:** 15/08/2024 **PUBLICADO:** 16/12/2024

1. Magíster en Gerencia de Servicios de Salud; Especialista en Proyectos de Desarrollo Educativos y Sociales; Magíster en Educación Superior; Especialista en Medicina Crítica; Profesor de Segunda Enseñanza Especialización: Químico Biológicas; Doctor en Medicina y Cirugía; Universidad de Guayaquil; Guayaquil, Ecuador; william.britog@ug.edu.ec;  <https://orcid.org/0000-0002-4201-1598>
2. Médica; Médica Rural; Investigadora Independiente; Huaquillas, Ecuador; ocampoadriana048@gmail.com;  <https://orcid.org/0009-0003-9746-373X>
3. Médica Cirujana; Médica General; Investigadora Independiente; Quito, Ecuador; nathiyopez@hotmail.com;  <https://orcid.org/0009-0008-7753-8876>
4. Magíster en Enfermería con Mención en Enfermería de Cuidados Críticos; Licenciada en Enfermería; Enfermería Asistencial; Docente en el Instituto Superior Tecnológico España; Ambato, Ecuador; mmllg1980@hotmail.com;  <https://orcid.org/0009-0006-4524-8263>

CORRESPONDENCIA

William Xavier Brito Guadalupe
william.britog@ug.edu.ec

Guayaquil, Ecuador

RESUMEN

El síndrome de takotsubo (STT) es una miocardiopatía de reconocimiento reciente, la cual se puede asemejar a un síndrome coronario agudo. El STT es una entidad transitoria y reversible, a pesar de que su pronóstico es bueno en la mayoría de los casos, existe un pequeño porcentaje que presenta complicaciones hospitalarias graves. El abordaje de estos pacientes requiere de atención optimizada por parte de un equipo multidisciplinario y experto. En consecuencia, el objetivo de la investigación es mostrar el abordaje o manejo de los pacientes con STT en la Unidad de Cuidados Críticos, desde el ingreso hospitalario, el diagnóstico y atención de emergencia, estadificación de los factores de riesgo, tratamiento y el seguimiento de estos casos. La metodología empleada es una revisión bibliográfica – documental. El STT es una entidad que tiene una presentación similar al infarto agudo de miocardio, por ende, el manejo inicial consiste en descartarlo. No obstante, su tratamiento de emergencia es similar al del infarto hasta encontrar el diagnóstico. El electrocardiograma es fundamental en su abordaje. El interTak score es un método diagnóstico usado internacionalmente en la identificación del síndrome de tako-tsubo. El tratamiento debe ser individualizado y comienza con el control del dolor y posibles complicaciones. Asimismo, los Betabloqueantes y los inhibidores de las enzimas convertidores de angiotensina (IECA) han demostrado su importancia en el manejo de estos pacientes. Igualmente, la evidencia ha demostrado la importancia de los anticoagulantes en el tratamiento de este síndrome, especialmente en presencia de trombos intracardiacos. El seguimiento de estos casos es fundamental por cuanto pueden persistir en algunos pacientes síntomas a largo plazo.

Palabras clave: Tako-Tsubo, Cuidados Críticos, Multidisciplinario, Cardiología, Medicina Crítica.

ABSTRACT

Takotsubo syndrome (TTS) is a recently recognized cardiomyopathy, which can be similar to an acute coronary syndrome. TTS is a transient and reversible entity, although its prognosis is good in most cases, there is a small percentage that presents serious hospital complications. The approach to these patients requires optimized care by a multidisciplinary and expert team. Consequently, the objective of the research is to show the approach or management of patients with TTS in the Critical Care Unit, from hospital admission, diagnosis and emergency care, staging of risk factors, treatment and follow-up of these cases. The methodology used is a bibliographic-documentary review. TTS is an entity that has a similar presentation to acute myocardial infarction, therefore, the initial management consists of ruling it out. However, its emergency treatment is similar to that of a heart attack until the diagnosis is found. The electrocardiogram is essential in its approach. The interTAK score is a diagnostic method used internationally in the identification of tako-tsubo syndrome. Treatment should be individualized and begins with pain control and possible complications. Likewise, beta-blockers and angiotensin-converting enzyme inhibitors (ACEI) have demonstrated their importance in the management of these patients. Evidence has also demonstrated the importance of anticoagulants in the treatment of this syndrome, especially in the presence of intracardiac thrombi. Monitoring of these cases is essential because symptoms may persist in some patients over the long term.

Keywords: Tako-Tsubo, Critical Care, Multidisciplinary, Cardiology, Critical Medicine.

RESUMO

A síndrome de Takotsubo (STT) é uma cardiomiopatia recentemente reconhecida, que pode ser semelhante a uma síndrome coronária aguda. O TTS é uma entidade transitória e reversível, embora o seu prognóstico seja bom na maioria dos casos, existe uma pequena percentagem que apresenta complicações hospitalares graves. A abordagem a estes doentes requer cuidados otimizados por uma equipa multidisciplinar e especializada. Assim, o objetivo da pesquisa é mostrar a abordagem ou manejo dos pacientes com TTS na Unidade de Terapia Intensiva, desde a admissão hospitalar, diagnóstico e atendimento de emergência, estadiamento dos fatores de risco, tratamento e acompanhamento destes casos. A metodologia utilizada é uma revisão bibliográfica-documental. O TTS é uma entidade que tem uma apresentação semelhante ao enfarte agudo do miocárdio, pelo que a conduta inicial consiste na sua exclusão. No entanto, o seu tratamento de emergência é semelhante ao de um enfarte do miocárdio até que o diagnóstico seja encontrado. O eletrocardiograma é fundamental na sua abordagem. O score interTAK é um método de diagnóstico utilizado internacionalmente na identificação da síndrome de tako-tsubo. O tratamento deve ser individualizado e começa pelo controlo da dor e das possíveis complicações. De igual modo, os beta-bloqueantes e os inibidores da enzima de conversão da angiotensina (IECA) têm demonstrado a sua importância no tratamento destes doentes. Evidências também têm demonstrado a importância dos anticoagulantes no tratamento desta síndrome, principalmente na presença de trombos intracardiacos. A monitorização destes casos é essencial, uma vez que os sintomas podem persistir em alguns doentes a longo prazo.

Palavras-chave: Tako-Tsubo, Cuidados Intensivos, Multidisciplinar, Cardiologia, Medicina Intensiva.

Introducción

El síndrome o miocardiopatía de Tako-Tsubo (STT), también es conocido con los nombres de "síndrome del corazón roto", "abombamiento apical" o "miocardiopatía de estrés"; es un síndrome cardíaco agudo, que recuerda al infarto agudo de miocardio y se caracteriza por síntomas torácicos de tipo isquémico, elevación del segmento ST en el electrocardiograma y niveles elevados de marcadores de cardiopatía. Es una entidad poco frecuente cercana al 1% de todos los pacientes con sospecha de síndrome coronario agudo (1).

Fue descrito por primera vez en los años 90 en Japón. Se le denominó Tako-Tsubo porque así se llama una vasija, abombada y con el cuello estrecho, usada tradicionalmente entre los pescadores nipones para atrapar pulpos. El 85% de los casos reportados son mujeres post-menopáusicas, con estrés emocional o físico repentino e inesperado causando una liberación excesiva de adrenalina, que puede dañar temporalmente el corazón de algunas personas. Se caracteriza por tener una presentación similar a un infarto de miocardio (dolor de pecho, falta de aire). Además, existe un daño miocárdico transitorio por el cual, parte del corazón afectado (generalmente el ventrículo izquierdo) adquiere una forma similar a una trampa para pulpos. En un infarto de miocardio los síntomas se deben a un bloqueo total o casi total de una arteria coronaria, generalmente se debe a un coágulo de sangre que se forma debido a la acumulación de grasa en la pared de la arteria. En el caso del síndrome de Tako-Tsubo, las arterias coronarias no están obstruidas (2).

Los hallazgos electrocardiográficos típicos son la elevación del segmento ST y la inversión de la onda T, afectando principalmente a derivaciones precordiales (V1 a V6) y laterales (DI y aVL). La elevación de biomarcadores cardíacos como troponinas y péptidos natriuréticos (BNP y NT-proBNP) tienen utilidad pronóstica. Aunque las modalida-

des de imagen no invasivas (ecocardiograma Doppler) son útiles en el diagnóstico de pacientes con STT, el diagnóstico diferencial final de un SICA requiere coronariografía invasiva, sobre todo en el contexto de elevación del segmento ST. La realización de ventriculografía es de gran importancia, ya que permite el diagnóstico temprano en pacientes con arterias coronarias sin lesiones obstructivas (3).

Según los fundamentos del estudio de Vedia et al., (2019) desde sus comienzos siempre se ha referido un pronóstico favorable para el STT, sin embargo, recientes estudios difieren de este paradigma. El registro InterTAK comunica una mortalidad al año de un 5,6%. La mortalidad hospitalaria es del 3-5% mayor en sexo masculino y resulta similar al IM con EAC significativa. Los predictores de mortalidad hospitalaria incluyen la edad (>70 años), inestabilidad hemodinámica (shock cardiogénico, uso de catecolaminas), desencadenante físico, sexo masculino y parada cardíaca. Las formas secundarias presentan claramente una peor evolución (4).

El diagnóstico, la evaluación y el tratamiento de los pacientes con miocardiopatía requieren una vía coordinada, sistemática e individualizada que brinde atención optimizada por parte de un equipo multidisciplinar y experto. Es fundamental que este enfoque no se dirija sólo al paciente individual, sino a la familia en su conjunto; los hallazgos clínicos en familiares son esenciales para comprender lo que le sucede al paciente, y viceversa (5).

Es fundamental abordar de manera correcta y precisa cada individuo en dependencia al riesgo y características individuales. Toda la bibliografía revisada coincide con la importancia de la monitorización y el seguimiento en los meses y años consiguientes a un episodio de la STT (6).

El objetivo de la investigación es mostrar el abordaje o manejo de los pacientes con STT en la Unidad de Cuidados Críticos, desde el ingreso hospitalario, el diagnóstico y aten-

ción de emergencia, estadificación de los factores de riesgo, tratamiento y el seguimiento de estos casos.

Materiales y Métodos

El desarrollo del presente estudio se basó en una investigación de tipo documental bibliográfica. Se realizó una búsqueda de información utilizando diferentes bases de datos, entre las que figuran: PubMed, Biblioteca Virtual de la Salud (BVS), SciELO, Medigraphic, Dialnet, ELSEVIER, Cochrane, entre otras. Donde se usaron descriptores tales como: *“Síndrome de Tako-Tsubo”*, *“Síndrome de Tako-Tsubo + Abordaje multidisciplinario”* y *“Síndrome de Tako-Tsubo + diagnóstico y tratamiento”*. Para la selección de los resultados se tuvo en cuenta el idioma, el cual se consideró el español, la relevancia, así como la correlación temática. Por último, la fecha de publicación, la cual estuvo entre 2019 y 2024, con excepción de algunos registros que se consideraron vigentes e importantes para el desarrollo del presente estudio.

El material bibliográfico recolectado consistió en artículos científicos, en general, guías clínicas, e-books, ensayos clínicos, consensos, protocolos, tesis de posgrado y doctorado, noticias científicas, boletines y/o folletos de instituciones oficiales o privadas de reconocida trayectoria en el ámbito científicoacadémico y demás documentos e informaciones, considerados de interés y con valor de la evidencia científica a criterio del equipo investigador.

Resultados

La atención al paciente con miocardiopatía requiere la colaboración de diferentes especialidades. La composición del equipo multidisciplinario dependerá de las necesidades del paciente y su familia y de la disponibilidad local de servicios (ver Figura 1). Los pacientes con necesidades complejas se benefician de un equipo multidisciplinario que incluya especialidades relevantes además del cardiólogo general, el médico de

familia y la familia/cuidador. Además, la integración de la genética en los principales servicios de cardiología requiere experiencia de diferentes especialidades:

- Cardiólogos de adultos y pediátricos subespecializados en afecciones cardiogenéticas.
- Especialistas en imagen cardiaca (técnicos, cardiólogos, radiólogos), incluidos expertos en RMC.
- Enfermeros especialistas y/o asesores genéticos con habilidades en la evaluación de antecedentes familiares, la elaboración de genealogías y el manejo de pacientes/familias, particularmente cuando aumenta el número de disciplinas o la complejidad implicada en la atención del paciente/familia.
- Psicólogos clínicos para apoyo a los pacientes y sus familiares. \perp Genetistas y bioinformáticos para interpretar los resultados de investigaciones genéticas.
- Patólogos expertos para interpretar los hallazgos de la biopsia endomiocárdica (BEM) y la autopsia de personas que mueren por una presunta afección cardiaca hereditaria. Los centros especializados en patología cardiovascular desempeñan un papel crucial en el diagnóstico por autopsia de la miocardiopatía cuando no se dispone de experiencia local (5).

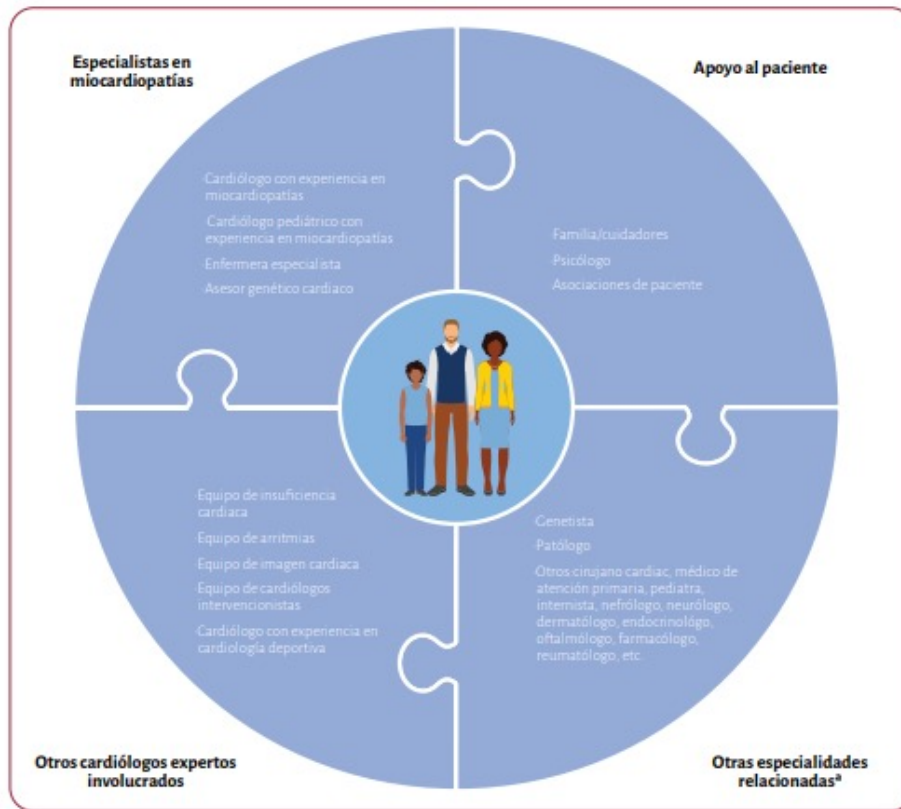


Figura 1. Atención multidisciplinaria de las miocardiopatías. La lista que se presenta no es exhaustiva y representa ejemplos de especialidades que suelen interactuar en la atención de los pacientes con miocardiopatía

Fuente: Tomado de “Guía ESC 2023 sobre el manejo de las miocardiopatías”, Sociedad Española de Cardiología, (2023) (5).

Diagnóstico

En el STT o síndrome del corazón roto, el proceso diagnóstico depende de varios factores como son la historia clínica individualizada y familiar del paciente, examen clínico cardiovascular, el electrocardiograma, ecocardiograma, la angiografía coronaria y de las investigaciones de seguimiento regulares hasta la recuperación completa de las alteraciones presentes a nivel cardíaco. Estos pacientes sufren con mucha frecuencia de dolor torácico agudo (angina) acompañado de disnea, palpitaciones, presíncope o síncope debido a arritmias ventriculares que se pueden evidenciar en un electrocardiograma, shock cardiogénico, taquiarritmia severa, obstrucción del tracto de salida del ventrículo

izquierdo. Los pacientes describen una onda de presión que viaja desde el pecho hacia el cuello y cabeza, consistente con el aumento de catecolaminas, ansiedad, presión arterial y sudoración. La evaluación clínica y electrocardiográfica de 12 derivaciones en reposo deben ser realizadas con extrema urgencia en estos pacientes. Se debe instaurar tratamiento y angiografía coronaria urgente, tomando en cuenta si el paciente está estable y libre de dolor, la angiografía coronaria por tomografía computarizada es considerada la mejor opción. Por otro lado, la ecocardiografía muestra las características típicas de esta cardiomiopatía, en un ventriculograma se puede observar con mayor claridad la forma adoptada por el ventrículo que se asemeja a la vasija para atrapar pulpos (6).

El STT se presenta en un contexto de emergencia, en el cual resulta fundamental la toma rápida de decisiones para salvar la vida de estos pacientes y obtener el mejor pronóstico posible. El abordaje comienza con un buen diagnóstico, se debe tener una alta sospecha del diagnóstico cuando se presenten mujeres posmenopáusicas con dolor torácico, ya que esta es la población más afectada, particularmente si no tienen factores de riesgo cardiovascular (FRCV); además, típicamente los pacientes presentan un desencadenante físico (30-40%) o emocional (30-40%), y la minoría (10-20%) no presentan ningún desencadenante, por lo que es importante identificarlos en la historia clínica, así como verificar ausencia de FRCV, para aumentar la sospecha diagnóstica. El registro internacional de Takotsubo (InterTAK) propone los siguientes criterios diagnósticos:

1. Disfunción transitoria del ventrículo izquierdo, abombamiento apical o anomalías del movimiento medio ventricular, basal o focal. Puede involucrar ventrículo derecho. Usualmente, se extiende más allá de la distribución de una sola arteria, sin embargo, también es posible encontrar un subtipo focal.
2. Puede o no ser precedido de un desencadenante físico o emocional.
3. Las enfermedades neurológicas, como por ejemplo una hemorragia subaracnoidea o convulsión, y la feocromocitoma, pueden ser desencadenantes.
4. Nuevas alteraciones en el electrocardiograma (ECG): elevación o depresión del ST, inversión de la onda T, prolongación del QTc. Podría no tener ninguna alteración.
5. Elevación moderada de troponina con marcada elevación de péptidos natriuréticos.
6. La enfermedad coronaria significativa no lo descarta.
7. No deben tener evidencia de miocarditis infecciosa. Edema y ausencia de realce tardío de gadolinio en la resonancia magnética cardiaca en intensidad de señal alta.
8. Las mujeres postmenopáusicas son el grupo de pacientes más afectado (7).

Para diferenciar entre la STT y un Infarto Agudo de Miocardio (IAM) podemos usar consideraciones sobre los biomarcadores cardiacos, valorando el nivel inicial de troponina, que es elevado tanto en la STT como en el IAM. Posteriormente consideramos el nivel máximo alcanzado de troponina el cual esta significativamente más elevado en IAM. Por otro lado, el nivel de péptido natriurético cerebral esta marcadamente elevado en la STT, siendo superior al registrado en IAM. Finalmente valoramos el NT-proBNP (propéptido natriurético cerebral N-terminal) también está marcadamente elevado en la STT y elevado en IAM, sin embargo, en valores menores al registrado en Takotsubo (ver Tabla 1) (6).

Tabla 1. Diferencial de biomarcadores principales en la Cardiomiopatía de Takotsubo y el IAM

Biomarcador	IAM	CTT
1. Nivel inicial de Troponina	Elevado	Elevado
2. Nivel máximo alcanzado de troponina	Marcadamente elevado	Elevado
3. Niveles de BNP	Elevado	Marcadamente elevado
4. Nivel de NT-proBNP	Elevado	Marcadamente elevado

Fuente: Tomado de “Actualización sobre el diagnóstico y tratamiento de cardiomiopatía de Takotsubo” por Carvajal et al., (2024) (6).



Estadificación del riesgo

La estadificación del riesgo es fundamental, en este sentido la Sociedad Europea de Cardiología (SEC) clasifica el riesgo con base en criterios mayores y menores. Al me-

nos un factor de riesgo mayor o dos menores es considerado de alto riesgo (ver Tabla 2). Sumado a esto, el hallazgo de disfunción sistólica en la ecocardiografía con la razón E/e' también se asocia a alto riesgo (8).

Tabla 2. Factores de riesgo mayores y menores para estratificación de riesgo según SEC

Mayores	Menores
<ul style="list-style-type: none"> • 75 años o más • PAS menor o igual a 100 • Edema pulmonar • FEVI < 35% • Sincope, TV, FV • Gradiente de TSVI > 40 mmHg • Regurgitación mitral moderada – severa • Trombo • Defecto septal o ruptura de la pared 	<ul style="list-style-type: none"> • Edad 70-75 años • ECG: QT mayor o igual a 500 ms, ondas Q patológicas, elevación del ST por más de 3 días • BNP mayor o igual a 600 pg/mL, NT-proBNP mayor o igual a 2000 pg/mL • FEVI 35-45 %. • Desencadenante físico • EAC obstructiva concurrente • Afectación biventricular

Abreviaturas. PAS, presión arterial sistólica; FEVI, fracción de eyección del ventrículo izquierdo; TV, taquicardia ventricular; FV, fibrilación ventricular; TSVI, tracto de salida del ventrículo izquierdo; ECG, electrocardiograma; BNP, péptido natriurético cerebral; EAC, enfermedad arterial coronaria.

Tratamiento

El síndrome de takotsubo es una miocardiopatía de estrés que debuta de manera similar al síndrome coronario agudo, típicamente es desencadenado por algún factor de estrés emocional o físico y suele cursar con clínica de insuficiencia cardíaca durante la fase aguda de la enfermedad. Sin embargo, no está claro a día de hoy sus mecanismos fisiopatológicos y no existe un consenso sobre el tratamiento médico en las fases iniciales ni a largo plazo. A pesar de ello, diversas asociaciones, sociedades e instituciones han plasmado sus recomendaciones con base en la evidencia que existe hasta la actualidad (9).

Los resultados de los estudios usados como base de esta investigación sugieren que el manejo inicial de la STT empieza con el control del dolor y posibles complicaciones, como la Insuficiencia cardíaca aguda, las arritmias y la insuficiencia respiratoria. También se ha demostrado el rol de impor-

tancia que llevan los Betabloqueantes y los inhibidores de las enzimas convertidores de angiotensina (IECA) en el manejo estos pacientes. Estos medicamentos ayudan con la estabilización de la función cardíaca y previenen la progresión de la enfermedad. Además, se ha encontrado evidencia de la importancia de los anticoagulantes en el tratamiento de esta patología, especialmente en casos donde se puede sospechar la presencia de trombos intracardiacos. La única limitante frente al estudio de los antiplaquetarios es la poca cantidad de información disponible. Es importante reconocer que el tratamiento de la STT debe ser individualizado y adaptado según quien la padece (6).

Según el Consenso de Shock Cardiogénico de la Sociedad Argentina de Cardiología (SAC), (2024) el tratamiento del shock cardiogénico en el STT depende, en primera instancia, de un entendimiento certero del mecanismo fisiopatológico que lo produce. El uso de fármacos inotrópicos y vasopre-

sores catecolaminérgicos podría empeorar el cuadro, según se ha informado en estudios observacionales y se ha recomendado evitarlos (10).

Por su parte, Núñez et al., (2012) en cuanto al manejo del STT, manifiesta que no se dispone de estudios que sienten recomendaciones claras de tratamiento. Por ello, recomienda ajustar el tratamiento antitrombótico anticoagulando a pacientes con indicación (fibrilación auricular, prótesis, etc.), trombo intraventricular o disfunción ventricular grave. Asimismo, con base en su estudio expresa que, en todos los casos presentados en su trabajo, el trombo desapareció con tratamiento con sintrom al recuperarse la función ventricular, sin secuelas. Por último, manifiesta considerar, en caso de obstrucción marcada del tracto de salida, evitar los vasoconstrictores, ya que pueden exacerbarla (11).

Se han explorado tímidamente alternativas posibles con sustento fisiopatológico. Se ha referido el uso exitoso de levosimendán, un inotrópico sensibilizador del calcio no catecolaminérgico, en pacientes con disfunción ventricular izquierda grave, pero sin shock y sin obstrucción dinámica de tracto de salida del ventrículo izquierdo (OTSVI), en estudios observacionales y retrospectivos con bajo número de pacientes. El uso de asistencia mecánica como puente a la recuperación es una opción atractiva (12).

Según los informes, aproximadamente el 9,9%-12,4% de los pacientes con síndrome de Takotsubo (STT) se complican con shock cardiogénico (SC) y su pronóstico sigue siendo malo incluso con el apoyo de dispositivos de asistencia circulatoria mecánica convencionales, incluido el balón de bombeo intraaórtico y la oxigenación por membrana extracorpórea venoarterial. Impella, un nuevo dispositivo de asistencia ventricular izquierda percutánea, proporciona un fuerte apoyo circulatorio junto con la descarga del ventrículo izquierdo, y es teóricamente un dispositivo de asistencia circulatoria mecánica prometedor para el

STT. Nishikawa et al., (2021) en un estudio de caso, informaron sobre cuatro pacientes consecutivos con STT complicado con SC que fueron reanimados con éxito utilizando el apoyo de Impella. Según este estudio, las terapias de sostén de tipo Impella parecen ser las más adecuadas en casos de OTSVI, al pasar por alto la obstrucción y descargar el ventrículo izquierdo (13).

En los pacientes con OTSVI es necesario aumentar el tiempo diastólico para mejorar el llenado ventricular y disminuir el gradiente entre el ventrículo izquierdo y la aorta. En este caso se pueden usar vasopresores como la fenilefrina (que actúa sobre receptores alfa-1 adrenérgicos en los vasos sanguíneos) para disminuir el gradiente y mejorar el gasto anterógrado. El uso de betabloqueantes cardioselectivos para disminuir la frecuencia cardíaca en este escenario ha sido poco estudiado. Un trabajo que analizó el uso de propranolol intravenoso en 13 pacientes con STT con y sin OTSVI o sin ella observó que, en todos los casos, el gradiente disminuyó en correlación con el aumento de la presión arterial y la fracción de eyección (14).

Santoro et al., (2016) evaluaron los efectos hemodinámicos, la seguridad y la viabilidad de un betabloqueante selectivo (β_1) con una vida media corta, el esmolol, en sujetos con un episodio de STT e informaron que usaron esmolol intravenoso en 10 pacientes con OTSVI de un registro de 96 paciente con STT y observaron una disminución significativa del gradiente en todos los casos (15).

Por otra parte, Madias, (2016) en su estudio manifiesta la ivabradina podría considerarse en pacientes con STT y taquicardia sinusal excesiva, ya que este fármaco se emplea como un tratamiento fuera de etiqueta para la taquicardia sinusal inapropiada (una característica encontrada en el STT). Por supuesto, la ivabradina podría usarse junto con los β -bloqueantes en pacientes con STT, particularmente cuando la insuficiencia cardíaca subyacente no es extrema, como



se emplea actualmente en pacientes con miocardiopatía isquémica y no isquémica descompensada (16).

Es necesario que el paciente se encuentre bien precargado, pero más difícil aún es el tratamiento en los pacientes que tienen MAS y, en consecuencia, edema pulmonar, ya que el uso de diuréticos puede empeorar el cuadro si se lo utiliza de forma aislada. En caso de encontrar trombo en el ventrículo izquierdo, se debe tomar la decisión de iniciar anticoagulación siempre teniendo en cuenta el riesgo de sangrado (10).

Seguimiento del caso y pronóstico

Durante la fase aguda se recomiendan ecografías diarias. En casos seleccionados seguir al mes y a los 3 meses; en el resto de los casos, a los 6 meses y al año, posteriormente anual. La FEVI se recupera usualmente en 1-2 semanas, pero puede tardar meses. Cuando persiste por 2 meses, estos pacientes se deben valorar para descartar miocardiopatía. El pronóstico suele ser bastante bueno, con una mortalidad intrahospitalaria 3,5-5%, siendo mayor en hombres, cuando hay desencadenante físico y factores de alto riesgo. Se cree que pueden persistir alteraciones fisiológicas, ya que algunos pacientes presentan síntomas persistentes como angina y disnea; en estos casos, se debe monitorear con holter para guiar el tratamiento. La recurrencia no es usual y varía de 5-22% en los primeros 5 años. Para los pacientes con recurrencia, se recomienda seguimiento a largo plazo (7).

Conclusión

La miocardiopatía de Takotsubo es una entidad que tiene una presentación similar al infarto agudo de miocardio, por ende, el manejo inicial consiste en descartarlo. No obstante, su tratamiento de emergencia es similar al del infarto hasta encontrar el diagnóstico.

Esta entidad es de difícil diagnóstico por lo general se presenta como una emergencia, por lo cual la toma de decisiones rápidas es

determinante para salvar la vida de estos pacientes, así como para tener un mejor pronóstico. La mayoría de los estudios refieren que es una entidad de reciente importancia para la ciencia médica, por lo tanto, queda mucho qué establecer acerca de esta entidad, no obstante, se han logrado establecer algunas pautas diagnósticas importantes.

Su diagnóstico implica la realización de pruebas de imagen. El electrocardiograma es fundamental en su abordaje. El interTAK score es un método diagnóstico usado internacionalmente en la identificación del síndrome de tako-tsubo.

En el tratamiento resulta vital la monitorización. Debe ser individualizado y comienza con el control del dolor y posibles complicaciones. Asimismo, los Betabloqueantes y los inhibidores de las enzimas convertidores de angiotensina (IECA) han demostrado su importancia en el manejo de estos pacientes. Igualmente, la evidencia ha demostrado la importancia de los anticoagulantes en el tratamiento de este síndrome, especialmente en presencia de trombos intracardiacos.

Es imperioso el seguimiento de estos casos, por cuanto estos pacientes pueden persistir y presentar síntomas a largo plazo, por lo cual es vital implementar un correcto seguimiento.

Bibliografía

- Organización Panamericana de la Salud - OPS. Organización Panamericana de la Salud - OPS. [Online].; 2019 [cited 2024 noviembre 05. Available from: <https://www.paho.org/es/relacsis/foro-dr-roberto-becker/enfermedad-sindrome-tacko-tsubo#:~:text=El%20s%C3%ADndrome%20o%20miocardiopat%C3%ADa%20de,y%20niveles%20elevados%20de%20marcadores>.
- Valle Muñoz A. Fundación Española del Corazón. [Online].; 2018 [cited 2024 noviembre 06. Available from: <https://fundaciondelcorazon.com/informacion-para-pacientes/enfermedades-cardiovasculares/sindrome-de-tako-tsubo.html>.
- Zazueta V, González J, Ornela J, Félix J. Características clínicas del síndrome de takotsubo: una serie de casos. Archivos de Cardiología de México. 2023; 93(2): p. 203-2011.

- Vedia O, Vera R, Núñez I. Síndrome de tako-tsubo, creciendo en el siglo xxi. *Revista Española de Cardiología*. 2019; 54(2): p. 75-80.
- Arbelo E, Protonotarios A, Gimeno J, Arbustini E, Barriales R, Bazzo C, et al. Guía ESC 2023 sobre el manejo de las miocardiopatías. *Guía Clínica*. Sociedad Española de Cardiología; 2023.
- Carvajal J, Sulca K, Montenegro D, Morocho F. Actualización sobre el diagnóstico y tratamiento de cardiomiopatía de Takotsubo. *Revista de Investigación Científica de la Universidad de Ciencias Médicas de Guantánamo*. 2024; 103.
- Citro R, Okura H, Ghadri JR, Izumi C, Dawson D,KS, Eitel I. Imágenes multimodales en el síndrome de Takotsubo: un documento de consenso conjunto de la Asociación Europea de Imágenes Cardiovasculares (EACVI) y la Sociedad Japonesa de Ecocardiografía (JSE). *Sociedad Europea de Cardiología*. 2020; 21(11): p. 1184-1207.
- López Tristán S. Abordaje del paciente con miocardiopatía de Takotsubo. *Revista Médica Sinergia*. 2023; 8(1).
- Mejía Rentería HD. *CardioTeca*. [Online].; 2015 [cited 2024 noviembre 20. Available from: <https://www.cardioteca.com/insuficiencia-cardiaca-blog/miocardiopatias/1482-caracteristicas-clinicas-y-pronostico-del-sindrome-de-takotsubo-miocardiopatia-de-estres.html>.
- Ruano C, Levin R, Rios I, Bilbao J, Salvati A, Smith C. Consenso de Shock Cardiogénico SAC 2024. *Rev Argent Cardiol*. 2024; 92(3): p. 1-103.
- Núñez I, Molina M, Bernardo E, Ibáñez B, Ruis B, García J, et al. Síndrome de tako-tsubo e insuficiencia cardíaca: seguimiento a largo plazo. *Rev. Esp. Cardiol*. 2012; 65(11): p. 996-1002.
- Cotinet PA, Bizouarn P, Roux F, Rozec B. Manejo del shock cardiogénico mediante soporte circulatorio durante el Tako-Tsubo inverso tras la exposición a anfetaminas: Informe de dos casos. *Corazón Pulmón*. 2021; 50(3): p. 465-469.
- Nishikawa R, Nagano N, Kokubu N, Hashimoto K, Nakata J, Kishiue N. Efectos favorables de Impepla en el síndrome de Takotsubo complicado con shock cardiogénico. *Corazón Int J*. 2021; 62(6): p. 1430-1435.
- Yoshioka T, Hashimoto A, Tsuchihashi K, Nagao K, Kyuma M, Ooiwa H. Implicaciones clínicas de la obstrucción medioventricular y el uso de propranolol intravenoso en el abombamiento apical transitorio del ventrículo izquierdo (miocardiopatía de Tako-tsubo). *Soy Corazón*. 2008; 155(3).
- Santoro F, Leva R, Ferraretti A, Fanelli M, Musaico F, Tarantino N. Efectos hemodinámicos, seguridad y viabilidad de la infusión intravenosa de esmolol durante la miocardiopatía de Takotsubo con obstrucción del tracto de salida del ventrículo izquierdo: resultados de un registro multicéntrico. *Terapia cardiovascular*. 2016; 34(3): p. 161-166.
- Madias JE. Bloqueador de los canales de calcio ivabradina frente a betabloqueantes para la taquicardia sinusal en pacientes con síndrome de Takotsubo. *Revista Internacional de Cardiología*. 2016; 223: p. 877-878.

CITAR ESTE ARTICULO:

Brito Guadalupe, W. X. ., Ocampo Lapo, A. N. ., Yopez Alcivar, N. M. ., & Llamuca Guaman, M. M. (2024). Síndrome de Tako-Tsubo en la Unidad de Cuidados Críticos: abordaje multidisciplinario en cardiología y medicina crítica. *RECIAMUC*, 8(3), 282-291. [https://doi.org/10.26820/reciamuc/8.\(3\).sep.2024.282-291](https://doi.org/10.26820/reciamuc/8.(3).sep.2024.282-291)

