



**DOI:** 10.26820/reciamuc/8.(2).abril.2024.864-881

**URL:** <https://reciamuc.com/index.php/RECIAMUC/article/view/1453>

**EDITORIAL:** Saberes del Conocimiento

**REVISTA:** RECIAMUC

**ISSN:** 2588-0748

**TIPO DE INVESTIGACIÓN:** Artículo de revisión

**CÓDIGO UNESCO:** 32 Ciencias Médicas

**PAGINAS:** 864-881





## Colecistectomía Laparoscópica: Beneficios y retos en el manejo de la colecistitis aguda

Laparoscopic Cholecystectomy: Benefits and benefits in the management of acute cholecystitis

Colecistectomia laparoscópica: vantagens e benefícios no tratamento da colecistite aguda

**Franklin Santiago Fabara Salvador<sup>1</sup>; José Andrés Martínez Gutiérrez<sup>2</sup>**

**RECIBIDO:** 30/04/2024 **ACEPTADO:** 11/05/2024 **PUBLICADO:** 30/10/2024

1. Médico; Médico General en Funciones Hospitalarias; Investigador Independiente; Salcedo, Ecuador; santiprofabara24@hotmail.es;  <https://orcid.org/0009-0007-8674-1246>
2. Médico; Posgradista Universidad Católica del Ecuador; Quito, Ecuador; jose\_andres009@hotmail.es;  <https://orcid.org/0000-0002-6142-9447>

### CORRESPONDENCIA

Franklin Santiago Fabara Salvador  
santiprofabara24@hotmail.es

**Salcedo, Ecuador**

## RESUMEN

La colecistectomía laparoscópica ha revolucionado la cirugía de la vesícula biliar desde su introducción en 1985, convirtiéndose en el estándar de oro para tratar la enfermedad de cálculos biliares. Este procedimiento mínimamente invasivo ofrece múltiples ventajas, como mejores resultados estéticos, menos dolor postoperatorio y una recuperación más rápida. Las indicaciones incluyen colelitiasis, colecistitis aguda y pólipos adenomatosos, mientras que las contraindicaciones abarcan inestabilidad hemodinámica y enfermedades cardiopulmonares graves. La técnica implica la creación de un neumoperitoneo, la inserción de puertos y la disección cuidadosa del triángulo de Calot. La colangiografía intraoperatoria y la ecografía laparoscópica son herramientas útiles para evitar complicaciones. La cirugía puede realizarse incluso durante el embarazo, preferiblemente en el segundo trimestre. Los cuidados postoperatorios permiten una rápida recuperación, con la mayoría de los pacientes retomando sus actividades normales en pocos días.

**Palabras clave:** Cirugía laparoscópica, Colecistectomía, Cuidados post operatorios.

## ABSTRACT

Laparoscopic cholecystectomy has revolutionized gallbladder surgery since its introduction in 1985, becoming the gold standard for treating gallstone disease. This minimally invasive procedure offers multiple advantages, such as better cosmetic results, less postoperative pain, and faster recovery. Indications include cholelithiasis, acute cholecystitis, and adenomatous polyps, while contraindications include hemodynamic instability and severe cardiopulmonary disease. The technique involves the creation of a pneumoperitoneum, insertion of ports, and careful dissection of Calot's triangle. Intraoperative cholangiography and laparoscopic ultrasound are useful tools to avoid complications. Surgery can be performed even during pregnancy, preferably in the second trimester. Postoperative care allows for rapid recovery, with most patients resuming normal activities within a few days.

**Keywords:** Laparoscopic surgery, Cholecystectomy, Postoperative care.

## RESUMO

A colecistectomia laparoscópica revolucionou a cirurgia da vesícula biliar desde a sua introdução em 1985, tornando-se o padrão de ouro para o tratamento da doença do cálculo biliar. Este procedimento minimamente invasivo oferece múltiplas vantagens, tais como melhores resultados cosméticos, menos dor pós-operatória e recuperação mais rápida. As indicações incluem colelitíase, colecistite aguda e pólipos adenomatosos, enquanto as contra-indicações incluem instabilidade hemodinâmica e doença cardiopulmonar grave. A técnica envolve a criação de um pneumoperitoneu, a inserção de portas e a dissecação cuidadosa do triângulo de Calot. A colangiografia intra-operatória e a ecografia laparoscópica são ferramentas úteis para evitar complicações. A cirurgia pode ser efectuada mesmo durante a gravidez, de preferência no segundo trimestre. Os cuidados pós-operatórios permitem uma recuperação rápida, com a maioria dos doentes a retomar as suas actividades normais em poucos dias.

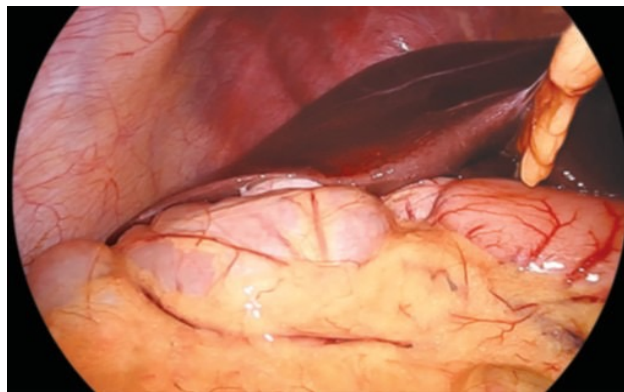
**Palavras-chave:** Cirurgia laparoscópica, Colecistectomia, Cuidados pós-operatórios.

## Introducción

La cirugía laparoscópica ha experimentado un rápido desarrollo en los últimos años. La colecistectomía laparoscópica se realizó por primera vez en 1985. Desde la introducción de la colecistectomía laparoscópica en la práctica general en 1990, se ha convertido rápidamente en el procedimiento dominante para la cirugía de la vesícula biliar (1). A finales de la década, la colecistectomía laparoscópica se había extendido por todo el mundo. La importancia de la colecistectomía laparoscópica fue el cambio cultural que generó más que la operación que reemplazó. En términos de técnica, la colecistectomía laparoscópica es ahora el estándar de oro para el tratamiento de la enfermedad sintomática de cálculos biliares. Es la cirugía de acceso mínimo que realizan con mayor frecuencia los cirujanos generales de todo el mundo. En Europa y América, el 98% de todas las colecistectomías se realizan por laparoscopia. El mérito de popularizar la cirugía de acceso mínimo se debe a la colecistectomía laparoscópica. Este es el procedimiento quirúrgico de acceso mínimo más popular y aceptado en todo el mundo. La cirugía laparoscópica se ha expandido desde la cirugía de la vesícula biliar hasta prácticamente todas las operaciones en la cavidad abdominal (2).

### Indicaciones (fig. 1)

- Colelitiasis
- Mucocele vesícula biliar
- Emppiema vesícula biliar
- Colesterolosis
- Portador de fiebre tifoidea
- Vesícula biliar de porcelana
- Colecistitis aguda (calculosa y acalculosa)
- Pólipos adenomatosos de la vesícula biliar
- Como parte de otros procedimientos, a saber, el procedimiento de Whipple.



**Figura 1.** Aspecto del fondo de la vesícula biliar a primera vista

### Contraindicaciones

- Inestabilidad hemodinámica
- Coagulopatía no corregida
- Peritonitis generalizada
- Enfermedad cardiopulmonar grave
- Infección de la pared abdominal
- Múltiples procedimientos previos en la parte superior del abdomen
- Embarazo tardío

La anestesia general y el neumoperitoneo necesarios como parte del procedimiento laparoscópico aumentan el riesgo en ciertos grupos de pacientes. Las contraindicaciones para la colecistectomía laparoscópica se relacionan principalmente con los problemas anestésicos e incluyen peritonitis difusa con compromiso hemodinámico y trastornos hemorrágicos no controlados. La mayoría de los cirujanos no recomendarían la laparoscopia en personas con enfermedades preexistentes. Los pacientes con enfermedades cardíacas graves y enfermedad pulmonar obstructiva crónica (EPOC) no deben considerarse buenos candidatos para la laparoscopia. La colecistectomía laparoscópica también puede ser más difícil en pacientes que se han sometido a una cirugía abdominal superior previa. Los ancianos también pueden tener un mayor

riesgo de complicaciones con la anestesia general combinada con neumoperitoneo. Las contraindicaciones relativas dependen del juicio y la experiencia del cirujano, pero incluyen pacientes con cirugía abdominal extensa previa, cirrosis con hipertensión portal, enfermedad cardiopulmonar grave, colangitis activa y obesidad mórbida (3).

### Ventajas del abordaje laparoscópico

- Resultado estéticamente mejor
- Menos disección de tejidos y disrupción de los planos tisulares
- Menos dolor postoperatorio
- Bajas complicaciones intraoperatorias y postoperatorias en la mano experimentada
- Regreso temprano al trabajo.

### Metodología

Esta investigación está dirigida al estudio del tema "Colecistectomía laparoscópica". Para realizarlo se usó una metodología descriptiva, con un enfoque documental, es decir, revisar fuentes disponibles en la red, cuyo contenido sea actual, publicados en revistas de ciencia, disponibles en Google Académico, lo más ajustadas al propósito del escrito, con contenido oportuno y relevante desde el punto de vista científico para dar respuesta a lo tratado en el presente artículo y que sirvan de inspiración para realizar otros proyectos. Las mismas pueden ser estudiadas al final, en la bibliografía.

### Resultados

#### Momento de la cirugía

El momento óptimo de la cirugía dependerá de la condición médica general del paciente y del diagnóstico subyacente.

- **Colecistitis aguda:** Los pacientes con colecistitis aguda, que son candidatos quirúrgicos, deben someterse a una colecistectomía tan pronto como estén completamente reanimados y el cirujano

más calificado esté disponible. La colecistectomía temprana se ha asociado con mejores resultados para los pacientes en comparación con la colecistectomía a intervalos.

- **Pancreatitis por cálculos biliares:** Los pacientes con pancreatitis por cálculos biliares tienen un alto riesgo de recurrencia dentro de los 30 días posteriores a su ataque y, por lo tanto, deben someterse a una colecistectomía durante su hospitalización índice después de que se resuelvan sus síntomas.
- **Ictericia obstructiva:** Los antecedentes de pancreatitis o ictericia aumentan la probabilidad de cálculos en el conducto biliar común (CDB). Los pacientes con ictericia obstructiva aislada con o sin colangitis deben eliminar su CBD con colangiopancreatografía retrógrada endoscópica urgente (CPRE) antes de la operación o con colangiografía y exploración laparoscópica del conducto común en el momento de la cirugía. Si la CPRE es exitosa, el paciente debe ser programado electivamente para colecistectomía.
- **Comorbilidades médicas:** La identificación de diátesis hemorrágicas y de reserva cardiopulmonar deficiente ayudará a identificar a los pacientes que pueden no tolerar el neumoperitoneo o que tendrán una mayor probabilidad de conversión a una operación abierta. En pacientes con múltiples comorbilidades o problemas médicos agudos, puede ser preferible un ensayo de antibióticos que considere la colocación de una sonda de colecistostomía percutánea con colecistectomía laparoscópica tardía en 6 a 8 semanas.

#### Pruebas preoperatorias

Aparte de las investigaciones preoperatorias de rutina, en pacientes en buena forma, las únicas investigaciones necesarias son el examen ecográfico. Aunque se practica en algunos centros, la colangiografía

intravenosa puede no ser confirmativa y se acompaña con el riesgo de reacciones anafilácticas.

### Pruebas de laboratorio

Las pruebas de laboratorio en los pacientes que se evalúan para la colecistitis aguda suelen incluir un hemograma completo, enzimas hepáticas, amilasa y lipasa.

Las elevaciones en las concentraciones séricas de bilirrubina total y fosfatasa alcalina no son comunes en la colecistitis no complicada, ya que la obstrucción biliar se limita a la vesícula biliar; si están presentes, deben plantear preocupaciones sobre afecciones complicadas como la colangitis, la coledocolitiasis o el síndrome de Mirizzi. Sin embargo, se han reportado elevaciones leves incluso en ausencia de estas complicaciones y pueden deberse al paso de pequeñas piedras, lodo o pus. Para los pacientes jóvenes, por lo demás sanos, con cálculos biliares pero sin evidencia de inflamación pericolecista o dilatación del conducto biliar, no es necesario realizar pruebas de laboratorio preoperatorias adicionales de forma rutinaria, a menos que haya ocurrido un nuevo evento clínico, como dolor significativo, fiebre o ictericia, o que el examen físico sugiera la presencia de una anomalía. Se obtiene un electrocardiograma o una radiografía de tórax, según corresponda (4).

Para los pacientes con enfermedad de las vías biliares complicada, se deben repetir las pruebas anormales (por ejemplo, pruebas de función hepática, amilasa y lipasa) para que sirvan de referencia para la comparación posoperatoria. Las pruebas de coagulación no son necesarias de forma rutinaria, pero se pueden obtener si hay una razón para creer que puede haber una anomalía.

### Imagenológico

La ultrasonografía (US) del cuadrante superior derecho establece el diagnóstico de cálculos biliares o anomalías de la pared de la vesícula biliar. Las US también pueden

demostrar dilatación de CBD, cálculos o evidencia de inflamación aguda de la vesícula biliar. La colescintigrafía nuclear puede ser útil en los casos en los que el diagnóstico sigue siendo incierto después de la ecografía (5).

La colangiopancreatografía por resonancia magnética (CPRM) puede ser útil para evaluar el conducto común en pacientes con elevaciones leves de sus transaminasas o dilatación leve de CBD en la ecografía.

### Colangiopancreatografía retrógrada endoscópica

Si un paciente tiene un CBD dilatado, cálculos de CBD o ictericia, se debe considerar una CPRE preoperatoria con eliminación de los cálculos seguida de colecistectomía laparoscópica. En ausencia de ictericia franca o colangitis, las anomalías leves de las enzimas hepáticas y/o la dilatación de los conductos biliares también pueden tratarse eficazmente con una evaluación intraoperatoria del CBD, en lugar de una CPRE preoperatoria.

### Posición del paciente

El paciente se opera en posición supina con la cabeza hacia arriba pronunciada y una inclinación hacia la izquierda. Esta posición típica de la colecistectomía laparoscópica debe lograrse una vez que se ha establecido el neumoperitoneo. A continuación, el paciente se coloca en la posición inversa de Trendelenburg y se gira hacia la izquierda para proporcionar la máxima exposición al cuadrante superior derecho.

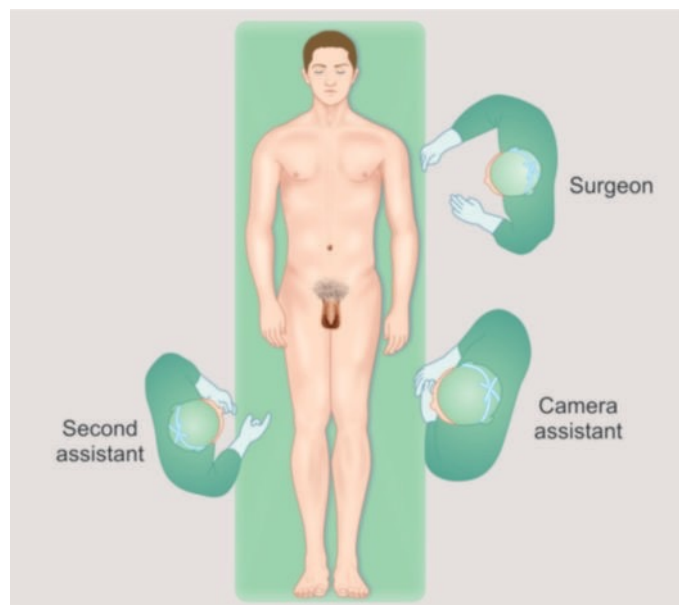
### Posición del equipo quirúrgico

El cirujano se coloca en el lado izquierdo del paciente con la enfermera-cámara-asistente. Un asistente se coloca justo al lado del paciente y debe sostener las pinzas de agarre del fondo de ojo.

### Análisis de tareas

- Preparación del paciente

- Creación de neumoperitoneo
- Inserción de puertos
- Laparoscopia diagnóstica
- Disección del peritoneo visceral
- Disección del triángulo de Calot
- Clipaje y división del conducto cístico y la arteria
- Disección de la vesícula biliar del lecho hepático
- Extracción de la vesícula biliar y cualquier piedra derramada
- Riego y succión del campo en operación
- Laparoscopia diagnóstica final
- Extracción del instrumento con salida completa de CO<sub>2</sub>
- Cierre de herida.

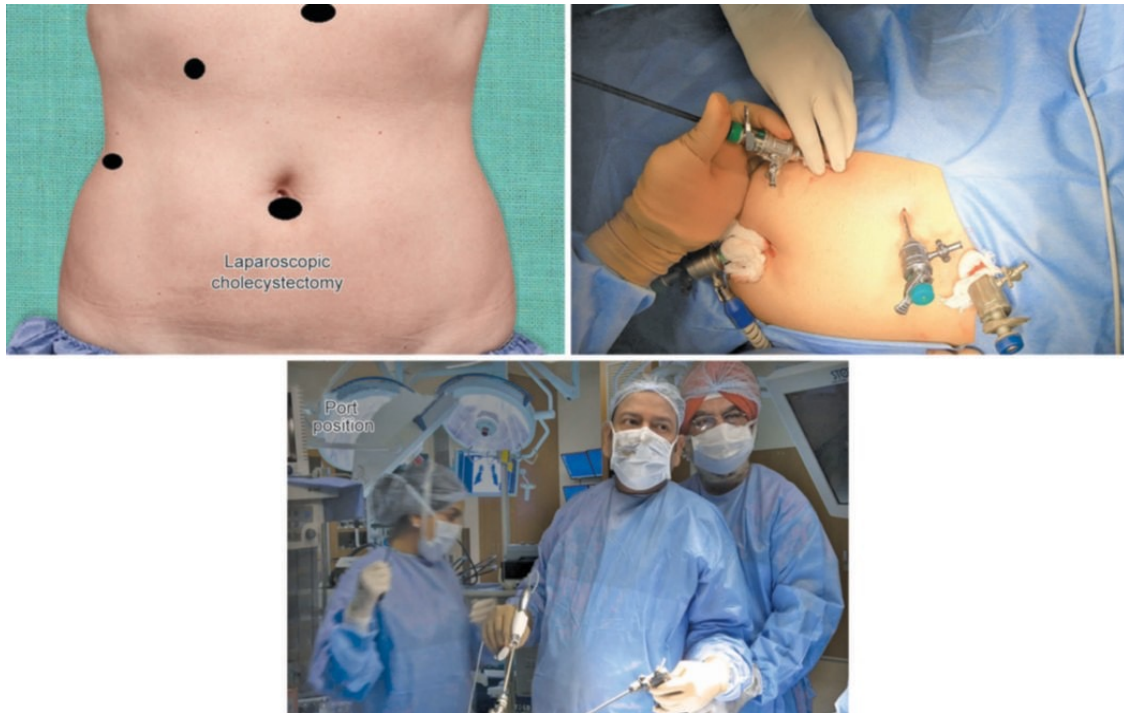


**Figura 2.** Posición del equipo quirúrgico

### Ubicación del puerto

Se utilizan cuatro puertos: óptico (10 mm), uno de 5 mm, uno de 10 mm de funcionamiento y un puerto de asistencia de 5,0 mm. El puerto óptico se encuentra en el ombligo o cerca de él y habitualmente se utiliza un laparoscopio de 30°. Algunos cirujanos que han comenzado la laparoscopia antes, se sienten más cómodos con el telescopio de 0°. El laparoscopio se inserta a través de un puerto umbilical de 10 mm y se explora la cavidad abdominal en busca de anomalías evidentes. A continuación, los puertos se-

cundarios se colocan bajo visualización directa con el laparoscopio. El cirujano coloca un trocar de 10 mm en la línea media y se deja hasta el ligamento falciforme en el epigastrio. Se colocan dos puertos de 5 mm, un trocar subcostal en el cuadrante superior derecho y otro trocar de 5 mm, inferior, cerca de la línea axilar anterior derecha (6)

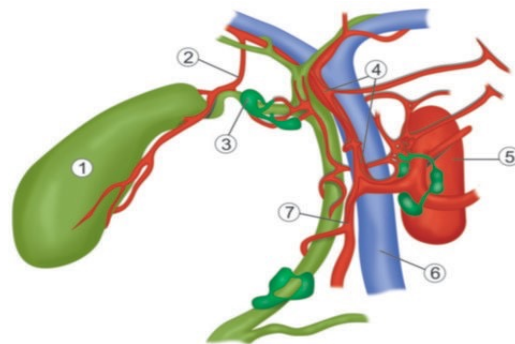


**Figura 3.** (A) Posición ideal del puerto para la colecistectomía laparoscópica; (Banda C) Posición portuaria de la colecistectomía

### Anatomía laparoscópica

La vista laparoscópica del cuadrante superior derecho a primera vista demostrará principalmente los espacios subfrénicos, la superficie abdominal del diafragma y la superficie diafragmática del hígado. El fondo de la vesícula biliar se puede ver saliendo

de la superficie inferior del hígado. El ligamento falciforme se considera un punto divisorio prominente entre el espacio subfrénico izquierdo y el espacio subfrénico derecho. A medida que la vesícula biliar se eleva y se retrae hacia el diafragma, se observa adhesión al epiplón o duodeno y al colon transverso (7).

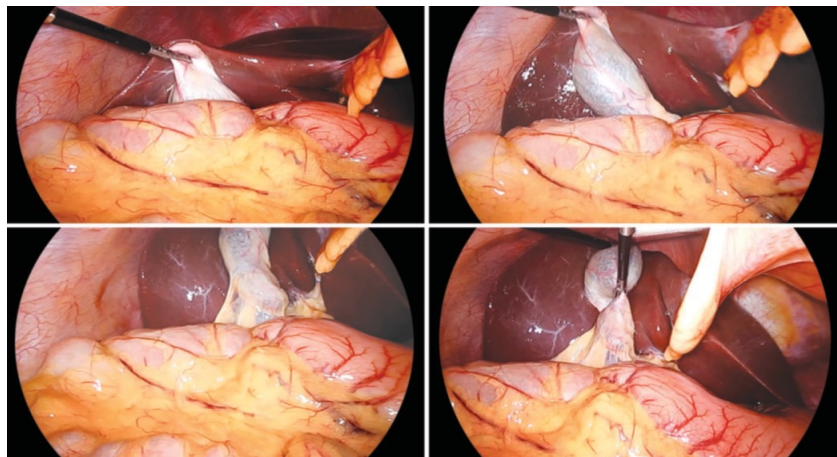


**Figura 4.** Anatomía topográfica de la vesícula biliar: (1) Vesícula biliar; (2) arteria quística; (3) Ganglio linfático de Mscagni; (4) Arteria hepática adecuada; (5) Aorta abdominal; (6) Vena porta; (7) Arteria gastroduodenal

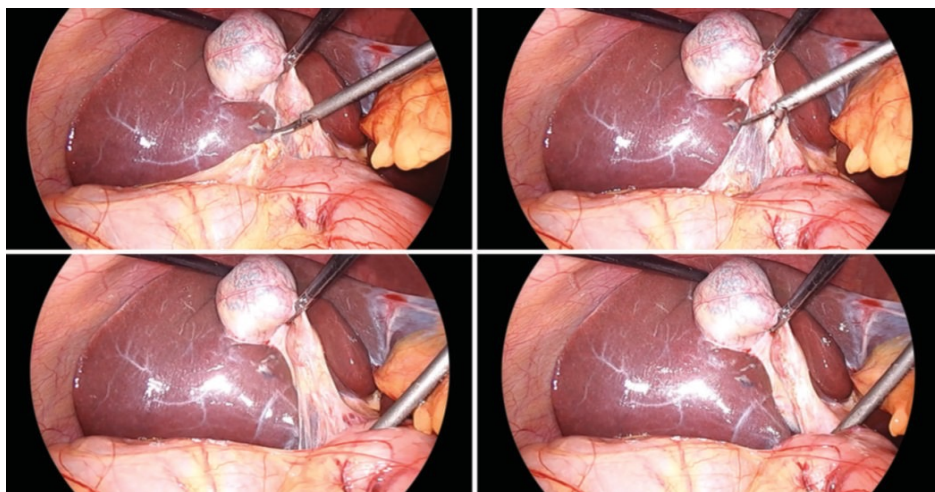
### Exposición de la vesícula biliar y el pedículo quístico

Se utiliza un agarrador a través del trocar inferior derecho de 5 mm para agarrar el fondo de la vesícula biliar y retraerlo sobre el borde del hígado para exponer toda la longitud de la vesícula biliar. Si hay adherencias a la vesícula biliar, será necesario eliminarlas mediante una disección roma y afilada. Con toda la vesícula biliar visualizada, se inserta un segundo agarrador a través del otro cuadrante superior derecho, el trocar, para agarrar el infundíbulo de la vesícula biliar y retraerlo hacia arriba y hacia la derecha para exponer el triángulo de Calot.

Una evaluación cuidadosa de la anatomía revela si es parcialmente intrahepática, en un mesenterio, o si posee un sombrero frigio o cualquier otra forma extraña. La bolsa de Hartmann debe identificarse y verse como un embudo hacia abajo para continuar como una estructura tubular, el conducto cístico. Es importante identificar claramente la bolsa de Hartmann, porque la mayoría de los cirujanos laparoscópicos cortan y dividen el conducto cístico, en la parte superior de su terminación en la bolsa de Hartmann, en lugar de intentar trazar la unión del conducto cístico con el CBD. La disección de la unión del conducto cístico con el CBD aumenta la posibilidad de lesiones por tracción y sangrado de los vasos pequeños y linfáticos (8).



**Figura 5.** Tracción adecuada para la exposición del pedículo quístico



**Figura 6.** Limpieza de adherencias con gancho

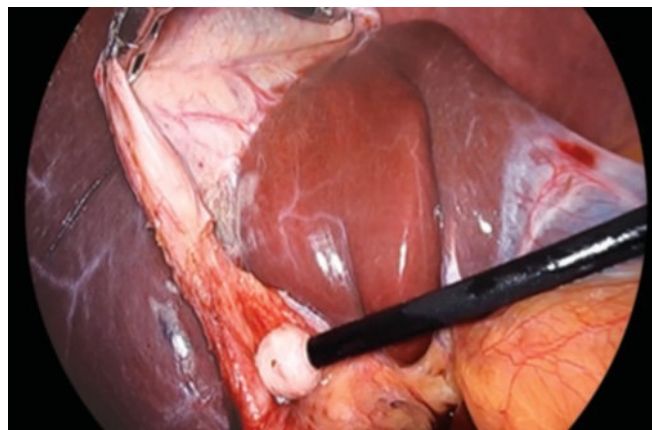


La arteria quística se puede ver, si se presta atención, a medida que corre a lo largo de la superficie de la vesícula biliar. Un ganglio linfático puede verse anterior a la arteria quística. La arteria cística emite una pequeña arteria que irriga el conducto cístico. Esta pequeña ramita a menudo se avulsiona y sangra en el momento de crear una ventana entre la arteria y el conducto. Este sangrado se detiene cuando se corta el conducto cístico.

### Adhesiolisis

Cualquier adherencia debe eliminarse de la vesícula biliar. El cirujano utiliza un disector a través del trocar epigástrico para desgarrar las inserciones peritoneales del infundíbulo. Los accesorios se bajan desde lo alto de la vesícula biliar, comenzando lateralmente para ayudar a evitar lesiones al CBD.

La disección aguda se puede llevar a cabo con la ayuda de tijeras unidas con corriente monopolar. En el momento de separar la adherencia, el cirujano debe tratar de estar lo más cerca posible de la vesícula biliar. El pedículo quístico es un pliegue triangular del peritoneo que contiene el conducto y la arteria quística, el ganglio quístico y una cantidad variable de grasa. Tiene una hoja superior y otra inferior, que son continuas sobre el borde anterior formado por el conducto cístico (Fig. 7). Una consideración importante son las frecuentes anomalías de las estructuras contenidas entre las dos hojas (15-20%). La configuración normal es la de un conducto cístico anterior con la arteria cística situada posterosuperiormente y que surge de la arteria hepática derecha, generalmente detrás del CBD (9).



**Figura 7.** Pledget se puede utilizar para la adhesiolisis

### Visión crítica de la seguridad

La disección anterior y posterior continúa con una retracción inferolateral y superomedial alterna del cuello hasta que la vesícula biliar se disecciona lejos del hígado, creando una "ventana" atravesada por dos estructuras: el conducto cístico y la arteria. Esta es la "visión crítica de seguridad (CVS)" que debe lograrse antes de recortar o dividir cualquier estructura tubular. No es necesario diseccionar hasta la unión entre el conducto cístico y el CBD a menos que

el conducto cístico sea muy corto. La arteria cística debe ser diseccionada de manera similar. El ganglio de Calot, o el ganglio linfático del conducto cístico, generalmente se encuentra adyacente y anterior a la arteria y puede ser un punto de referencia útil.

El cirujano debe ser consciente de ciertas variaciones anatómicas para evitar la identificación errónea de las estructuras. Una anomalía común es que la arteria hepática derecha se conecta al infundíbulo y se confunde con la arteria quística. Un conducto cístico

corto también se observa con bastante frecuencia y podría drenar hacia el conducto hepático derecho, el conducto común o un conducto del sector derecho aberrante bajo. En presencia de inflamación grave, aguda o crónica, o con una piedra grande en el cuello de la vesícula biliar, el infundíbulo puede estar "atado" al conducto hepático, lo que puede llevar al cirujano a identificar erróneamente el conducto cístico.

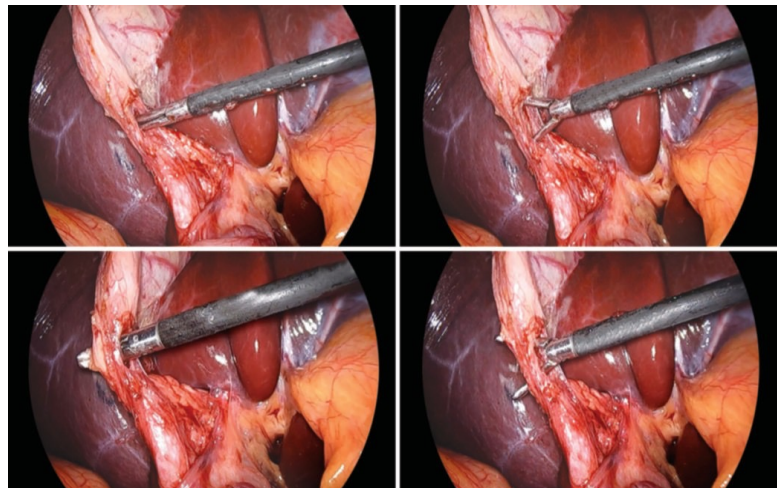
### **Separación del conducto cístico de la arteria**

Una vez que se visualiza el conducto cístico, el disector se puede utilizar para crear una ventana en el triángulo de Calot entre el conducto cístico y la arteria quística. Esta ventana debe crearse en lo alto cerca de la unión entre la vesícula biliar y el conducto cístico para evitar lesiones en el conducto común.

La separación del conducto cístico anterior de la arteria cística posterior se puede realizar mediante una pinza de Maryland abriendo suavemente la mandíbula de Maryland entre el conducto y la arteria. La abertura

de la mandíbula del disector de Maryland debe estar en la línea del conducto, nunca en ángulo recto para evitar lesiones en la arteria posterior. Se debe movilizar una longitud suficiente del conducto cístico y la arteria en el lado de la vesícula biliar para que se puedan colocar tres pinzas.

El gancho electroquirúrgico puede insertarse en la ventana y engancharse alrededor del conducto cístico. Con un movimiento hacia arriba y hacia abajo, el gancho se usa para limpiar la mayor cantidad de tejido posible del conducto más cercano a la unión entre el conducto cístico y la vesícula biliar. El tejido que no se disecciona libre del conducto se retrae por el gancho lejos de todas las estructuras y se divide utilizando corriente de corte activa. Dependiendo de la longitud del conducto, por lo general no es necesario diseccionarlo hasta su unión con el CBD. De manera similar, el gancho se puede usar para aislar la arteria cística en una longitud que sea lo suficientemente adecuada como para cortarla (10).



**Figura 8.** El conducto cístico se separa de la arteria creando una ventana

### **Clipaje y división de la arteria quística**

La arteria quística se corta y luego se divide con un bisturí armónico. Se colocan dos clips proximales en la arteria quística y un

clip se aplica distalmente. Luego, la arteria se agarra con un pinzas pico de pato en la pared de la vesícula biliar y luego se divide entre el segundo y el tercer clip.

## Recorte y división del conducto cístico

Después de aislar el conducto cístico y la arteria, se introduce la maquinilla a través del puerto epigástrico y se colocan al menos dos pinzas en el lado proximal del conducto cístico. Se tiene cuidado de no colocar los clips demasiado bajos porque la retracción puede encharcar el CBD o hacer que se obstruya. Se coloca otra pinza en el lado de la vesícula biliar del conducto cístico, dejando suficiente distancia entre las pinzas para dividirla. De manera similar, se colocan clips en la arteria quística, dos proximalmente y uno en el lado de la vesícula biliar de la arteria. A continuación, se utiliza el bisturí armónico a través del puerto epigástrico para dividir el conducto cístico y la arteria entre los clips. Tanto la mandíbula como la de las tijeras deben estar bajo visión.

## Colangiografía intraoperatoria

En muchas instituciones, se realiza una colangiografía intraoperatoria (COI) de rutina. La colangiografía de rutina disminuye el riesgo de lesiones por CBD en caso de anatomía difícil. Si se va a realizar un colangiograma, el conducto cístico se aísla y se ocluye con una pinza, que se coloca en la parte alta del conducto en su unión con la vesícula biliar. Esto evitará la fuga de contenido de la vesícula biliar cuando se abra el conducto. Las tijeras se utilizan para incidir el conducto.

La abertura en el conducto cístico se realiza en la cara anterosuperior. La correcta alineación del conducto cístico y la infusión de suero fisiológico facilitan la inserción del catéter ureteral para realizar la colangiografía. La inserción es difícil si la abertura en el conducto cístico se hace demasiado cerca de la vesícula biliar. El disector se utiliza para extender la incisión y dilatarla adecuadamente para la introducción del catéter de colangiograma. El catéter se introduce a través de uno de los puertos de 5 mm. Se asegura inflando un globo o colocando un clip para mantenerlo en su lugar. A continuación, el catéter se enjuaga con solución salina para

garantizar una colocación adecuada. Se retiran todos los instrumentos y se realiza un colangiograma dinámico con fluoroscopia en tiempo real. El medio de contraste debe inyectarse lentamente durante el cribado y el paciente debe estar en una ligera posición de Trendelenburg con la mesa ligeramente girada hacia la derecha. Es fundamental que se delinee toda la vía biliar (11).

Una vez finalizado el colangiograma, se retira el catéter y se colocan dos clips proximales en el conducto. A continuación, se divide el conducto. El cirujano debe ligar o cortar el conducto cístico cuando esté seguro hasta el punto de certeza absoluta.

Las principales ventajas de la colangiografía intraoperatoria durante la colecistectomía son:

- Detección de cálculos de CBD
- Reducción de la incidencia de cálculos residuales de CBD
- Delineación de las variaciones anatómicas biliares con riesgo de lesión de la vía biliar

El colangiograma intraoperatorio es una herramienta altamente sensible para la detección de coledocolitiasis, con una precisión general del 95%. La colangiografía intraoperatoria de rutina puede diagnosticar cálculos de CBD insospechados en el 1-14% (promedio del 5%) de los pacientes sin indicaciones de exploración ductal (12).

El fracaso de la IOC laparoscópica se debe a:

- La estrechez del conducto cístico
- Ruptura del conducto cístico
- Válvulas quísticas obstructivas
- Cálculos quísticos impactados
- Extravasación de colorante de la perforación del conducto cístico

Con una mayor experiencia, se puede lograr una COI laparoscópica exitosa en el

90-99% de los casos, una tasa similar a la de la COI durante la colecistectomía abierta (13).

### **Ecografía intraoperatoria**

Si existe alguna preocupación por la coledocolitiasis (bilirrubina elevada y conducto dilatado) o una anatomía incierta, se deben obtener imágenes del CBD durante la operación. Esto debe ocurrir después de que se coloque el primer clip en el conducto cístico COI o se puede realizar una ecografía laparoscópica (LUS). Muchos estudios se centraron en la función de la ecografía intraoperatoria en la colecistectomía laparoscópica. La ecografía intraoperatoria es técnicamente exigente, pero es tan precisa como la IOC (88-100%) para el cribado de cálculos de CBD (6).

Las ventajas de la ecografía intraoperatoria sobre la COI son:

- Rápido
- Seguro
- Uso de múltiples tiempos
- Económico

La mayor sensibilidad del examen ultrasonográfico intraoperatorio se refería principalmente a pequeñas piedras o residuos en el CDB.

Las desventajas de la ecografía intraoperatoria son que es imposible proporcionar vistas extendidas del árbol biliar intrahepático y extrahepático, difícil mostrar el paso del contraste al duodeno e identificar lesiones de la vía biliar.

### **Ligadura del conducto cístico**

Aunque la mayoría de los cirujanos optan por recortar el conducto cístico antes de dividirlo, esta técnica, aunque rápida, es intrínsecamente inadecuada, ya que la internalización de la pinza metálica dentro del CBD durante los meses siguientes está bien documentada. Hay informes de internalización del clip y posterior formación de cálculos después de

muchos años. La pinza internalizada se cubre con pigmento de bilirrubinato de calcio. Por esta razón, se debe hacer un atado del conducto cístico con un nudo corredizo externo de Roeder catgut (1).

### **Disección de la vesícula biliar del lecho hepático**

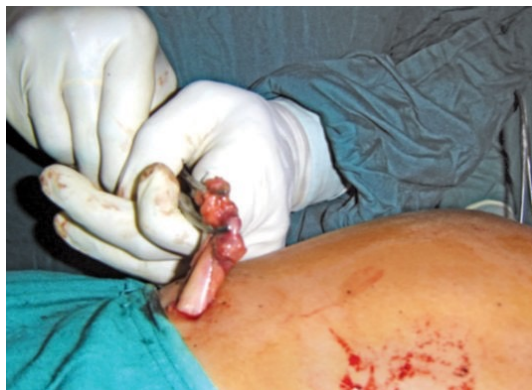El asistente coloca una tracción cefálica continua en el fondo de la vesícula biliar, mientras que el cirujano alterna la tracción anteroposterior medial y lateral en el infundíbulo con el agarre de la mano izquierda. El gancho electroquirúrgico o bisturí armónico se utiliza con cauterio a través del puerto epigástrico para diseccionar la vesícula biliar del lecho del hígado. Con un agarre, la vesícula biliar primero se retrae hacia la derecha para exponer y diseccionar el lado medial de la fijación. A continuación, la vesícula biliar se retrae hacia la izquierda y se disecciona el lado lateral. Usando esta acción de ida y vuelta, el gancho se usa para diseccionar la vesícula biliar de la cama de menor a superior hasta que se elimina en un 90% del hígado (7). Sosteniendo la porción restante de la vesícula biliar unida al hígado, se evalúan el lecho de disección y las estructuras recortadas y se detiene cualquier sangrado activo con el gancho o la espátula.

La vesícula biliar debe separarse del hígado a través del plano del tejido areolar, uniendo la vesícula biliar a la cápsula de Glisson que recubre el lecho hepático. La separación real se puede realizar con tijeras con accesorio electroquirúrgico o bisturí de gancho electroquirúrgico. Pledget se puede utilizar para extraer la vesícula biliar del lecho hepático una vez que se encuentra un buen plano de disección. La perforación de la vesícula biliar durante su separación es una complicación común, que se encuentra en el 15% de los casos (11).

Se debe tener cuidado en el momento de la disección y si hay derrame de cálculos, se debe eliminar cada cálculo de la cavidad peritoneal para evitar la formación de abscesos en el futuro.

## Extracción de vesícula biliar

La vesícula biliar ahora se libera del hígado y se coloca encima del hígado. El paciente vuelve a la posición supina y el área de disección y el cuadrante superior derecho se irrigan y succionan hasta que se aclaren. La vesícula biliar se extrae a través del puerto epigástrico quirúrgico de 11 mm con la ayuda de un extractor de vesícula biliar. El espécimen también se puede recuperar a través del sitio del puerto subxifoideo (epigástrico). Por lo general, preferimos el puerto epigástrico para la extirpación de la vesícula biliar sin complicaciones. Creemos que el sitio subxifoideo puede ser mejor para la extracción de muestras, ya que el sitio subxifoideo tiene una menor probabilidad de formación de hernias. Muchos cirujanos utilizan el puerto umbilical para la extracción de la vesícula biliar. La incisión umbilical no tiene capas musculares y es fácil de extender con un dolor mínimo y secuelas cosméticas. Si la vesícula biliar se extirpa a través del puerto umbilical, el laparoscopio se coloca a través del puerto epigástrico y la vesícula biliar se visualiza en la cúpula del hígado. Se coloca un agarre grande con dientes a través del puerto umbilical y se usa para agarrar la vesícula biliar a lo largo del borde del muñón del conducto cístico recortado. Luego, la vesícula biliar se exterioriza a través de la incisión umbilical, donde se mantiene en su posición con una pinza.



**Figura 9.** Extracción de la vesícula biliar mediante un suave tirón desde el exterior

Primero, el cuello de la vesícula biliar debe estar enganchado en la cánula y luego la cánula se retirará junto con el cuello de la vesícula biliar sostenido dentro de la mandíbula del extractor de la vesícula biliar. Una vez que el puerto con el cuello de la vesícula biliar está fuera, el cuello se agarra con la ayuda de un hemostático romo y se debe sacar con tornillo. Si la vesícula biliar es de tamaño pequeño, vendrá sin mucha dificultad, de lo contrario, se debe hacer una pequeña incisión sobre el cuello de la vesícula biliar y se debe usar un instrumento de irrigación por succión para succionar toda la bilis para facilitar la extracción (12).

A veces, los cálculos grandes no permiten el paso fácil de la vesícula biliar y, en estas situaciones, se deben insertar pinzas de óvulo dentro de la luz de la vesícula biliar a través de la incisión de su cuello y se debe triturar todo el cálculo. Cuando se utilizan pinzas de óvulo para extraer los cálculos grandes de la vesícula biliar, se debe tener cuidado de que la vesícula biliar se mantenga suelta para tener espacio para las pinzas, de lo contrario, se perforará y todo el cálculo puede derramarse.

Se recomienda la extracción dentro de una bolsa como protección contra la pérdida de cálculos y la contaminación de la herida de salida.

### Perforación de la vesícula biliar durante la colecistectomía laparoscópica

Durante la disección de la vesícula biliar, el cirujano laparoscópico puede entrar en la vesícula biliar inadvertidamente, causando el derrame de bilis y/o cálculos. El orificio en la vesícula biliar se puede cerrar incorporándolo dentro de las pinzas de agarre o se puede suturar para evitar derrames adicionales. La bilis debe ser succionada e irrigada. No se ha demostrado que el derrame de bilis, cuando no va acompañado de un derrame de cálculos y se evacua rápidamente, aumente las infecciones postoperatorias.

### **Fin de la operación**

Se retiran el instrumento y, a continuación, los puertos. El telescopio debe retirarse dejando abierta la válvula de gas del puerto umbilical para dejar salir todo el gas. En el momento de retirar el puerto umbilical, se debe volver a insertar el telescopio y se debe quitar el puerto umbilical sobre el telescopio para evitar que el epiplón quede atrapado. A continuación, se cierra la herida con sutura. Vicryl debe usarse para rectos e intradérmicos no absorbibles o grapadora para la piel. Se utiliza una sola sutura para cerrar el ombligo y la abertura fascial de la línea media superior. Muchos cirujanos laparoscópicos dejan rutinariamente este defecto fascial sin defecto enfermo. A algunos cirujanos les gusta inyectar un agente anestésico local sobre el sitio del puerto para evitar el dolor postoperatorio. Se debe aplicar un apósito estéril sobre la herida (8).

Desde que se realizó la primera colecistectomía laparoscópica, ha tenido una amplia aceptación como un procedimiento estándar con cuatro trócares. El cuarto trocar (lateral) se utiliza para agarrar el fondo de la vesícula biliar con el fin de exponer el triángulo de Calot. Se ha argumentado que el cuarto trocar no es necesario en la mayoría de los casos. La técnica de tres puertos es tan segura como la estándar de cuatro puertos. Las principales ventajas de la técnica de tres puertos son que causa menos dolor, es menos costosa y deja menos cicatrices. La colecistectomía de tres puertos debe ser realizada por un cirujano laparoscópico experimentado porque el movimiento de la mano izquierda es muy importante en esta cirugía. La habilidad bimanual y la correcta interpretación de la anatomía son imprescindibles antes de proceder con esta técnica. La colecistectomía de tres puertos es posible gracias a cirujanos laparoscópicos experimentados.

### **Colecistectomía minilaparoscópica**

La minilaparoscopia utiliza instrumentos que son más delgados que los instrumentos estándar (<3 frente a 5-10 mm). Estos ins-

trumentos se colocan a través de trócares especiales de baja fricción de diámetros pequeños (2-4 mm). Aunque la colecistectomía minilaparoscópica requiere las mismas cuatro incisiones que la colecistectomía estándar, tres de las incisiones son más pequeñas y, por lo tanto, menos invasivas para el paciente. La incisión umbilical restante tiene un tamaño estándar de 5 a 10 mm, lo que permite el uso de un laparoscopio estándar y la extracción de muestras. Alrededor del 10% de los intentos de colecistectomías minilaparoscópicas requieren conversión, con mayor frecuencia a colecistectomía laparoscópica estándar en lugar de cirugía abierta (13).

### **Colecistectomía laparoscópica en colecistitis aguda**

La impactación de una piedra en el conducto cístico provocará estasis biliar en la vesícula biliar. La colecistitis aguda es el resultado de la inflamación de la mucosa de la vesícula biliar, que puede infectarse secundariamente. Esta inflamación puede evolucionar a hidropesía de la vesícula biliar y absceso de la vesícula biliar. Pueden producirse complicaciones como necrosis, perforación, flemón o peritonitis, si la intervención quirúrgica no se realiza a tiempo.

En ciertos casos, la colecistitis aguda puede ser acalculosa, especialmente en pacientes diabéticos o en el postoperatorio inmediato después de otras intervenciones quirúrgicas. En el ámbito electivo, la colecistectomía laparoscópica se ha convertido en el estándar de atención; El abordaje laparoscópico de la colecistitis aguda sigue siendo controvertido. En publicaciones anteriores, la colecistitis aguda fue considerada como una contraindicación relativa o absoluta para un abordaje laparoscópico. El abordaje laparoscópico de la colecistitis aguda es el preferido en la práctica por un gran número de equipos experimentados. Hoy en día, el abordaje laparoscópico se considera seguro, si la intervención se realiza de manera oportuna. Si se considera

la laparoscopia en un ataque agudo, una tasa de conversión del 20% demuestra que el procedimiento solo se realiza cuando se considera seguro.

La colecistectomía laparoscópica se puede realizar de forma segura en el contexto de la colecistitis aguda o gangrenosa y debe realizarse lo antes posible para entrar en el "período dorado" dentro de las 72 horas cuando el edema es la manifestación principal de la inflamación. Si el paciente se presenta de forma tardía (>72 horas desde el inicio de los síntomas), la cirugía se puede realizar si no hay contraindicaciones para un procedimiento abierto, ya que la conversión es un riesgo significativo. Ante la colecistitis aguda con múltiples comorbilidades, puede ser preferible el tratamiento con antibióticos intravenosos y, posiblemente, drenaje percutáneo, con colecistectomía laparoscópica posterior 6-8 semanas después.

La colecistitis aguda se distingue del cólico biliar por la presencia de al menos dos de los siguientes signos:

- Dolor en el cuadrante superior derecho que dura más de 24 horas
- Fiebre superior a 37°C
- La presencia de una vesícula biliar dolorosa distendida palpable
- Elevación del recuento de leucocitos >11.000/mm<sup>3</sup>
- Hallazgos ultrasonográficos que demuestran un engrosamiento de la pared de la vesícula biliar > 4 mm
- Recolección de líquido pericoquístico en ecografía

Los estudios han concluido que el momento ideal para la intervención quirúrgica es dentro de las 48-72 horas posteriores a la aparición de los síntomas (12).

La colecistectomía laparoscópica, cuando se realiza a tiempo, conduce a la reducción de:

- Dificultad operativa
- Tasa de conversión
- Tiempo de funcionamiento

Uno de los principales factores determinantes es la tasa de conversión, un indicador de la dificultad real del procedimiento. Numerosos estudios han demostrado una tasa de conversión significativamente más baja cuando la colecistectomía laparoscópica se realiza dentro de las primeras 72 horas del inicio de los síntomas en comparación con un procedimiento retrasado después de este período. En el caso de una colecistectomía a intervalos después de un tratamiento médico, debe realizarse dentro de un período de 8 a 12 semanas. Está demostrado que la colecistectomía interválica se asocia con una mayor tasa de morbilidad que en la intervención precoz.

### **Colecistectomía laparoscópica durante el embarazo**

Existe una fuerte asociación entre el embarazo y los cálculos biliares. En el pasado, la colecistectomía laparoscópica electiva para los cálculos biliares sintomáticos se posponía tanto como fuera posible hasta después del embarazo. Sin embargo, para las pacientes con cólicos biliares graves, esperar hasta después del embarazo puede provocar hospitalizaciones y complicaciones repetidas. La colecistectomía laparoscópica está relativamente contraindicada durante el embarazo debido a los efectos secundarios potencialmente adversos en el feto. Sin embargo, cuando surgen complicaciones, la intervención quirúrgica se vuelve obligatoria. Esta intervención lo ideal es realizarlo durante el segundo trimestre del embarazo, donde se considera que los riesgos quirúrgicos son los más bajos. La colecistectomía laparoscópica durante el embarazo se ha notificado en muchas series de ensayos controlados aleatorizados, sin complicaciones específicas relacionadas con el abordaje laparoscópico. Cuando la cirugía laparoscópica se realiza en pacientes embarazadas,

los trócares deben colocarse más arriba en el abdomen debido al útero agrandado. La insuflación de CO<sub>2</sub> debe mantenerse a la presión más baja posible mientras se mantiene un espacio de trabajo adecuado. Si es necesario obtener imágenes de CBD, se debe usar LUS en lugar de IOC para limitar la exposición a la radiación (13).

### **Cuidados postoperatorios**

La mayoría de los pacientes pueden ser dados de alta 6 horas después de la cirugía o al día siguiente. El paciente que tiene retención urinaria, náuseas prolongadas, más dolor o dificultad para caminar puede ser dado de alta después de un ruido intestinal. Se deben administrar tres dosis de antibiótico de amplio espectro. La primera dosis se infunde 1 hora antes de la cirugía, la segunda y la tercera deben administrarse en días consecutivos. Pocos pacientes pueden quejarse de dolor en la punta del hombro después de la cirugía laparoscópica. Esto se debe a la irritación del diafragma por el CO<sub>2</sub>, por lo que se aconseja el uso de clorhidrato de tramadol en estos pacientes. La mayoría de los pacientes pueden reanudar su actividad diaria normal dentro de las 48 a 72 horas posteriores a la cirugía. Generalmente, el paciente puede volver a su trabajo sedentario en una semana. El paciente no debe tener restricción de actividad a menos que la incisión umbilical sea particularmente grande. Luego, es aconsejable levantar objetos pesados limitados durante unas semanas. La mayoría de los pacientes pueden volver al trabajo en 1 semana. Los pacientes realizan un seguimiento en la clínica de 2 a 4 semanas después de la operación.

La colecistectomía laparoscópica es uno de los procedimientos más realizados en varios países. El procedimiento en sí suele asociarse a una lesión de las vías biliares debido a una mala identificación intraoperatoria de las vías biliares extrahepáticas. Sin embargo, esta complicación suele ser poco frecuente y, de hecho, se asocia a una incidencia del 0,3 al 0,7 %. Sin embargo,

hay que tener en cuenta que cuando se produce el error y se produce una lesión de las vías biliares, puede dar lugar a diversas complicaciones, como una menor calidad de vida, morbilidad y mortalidad clínicamente relevantes, y costes adicionales.

A menudo, una lesión en el conducto biliar conduce a la fuga de bilis y sepsis abdominal, lo que puede conducir a la obstrucción o bloqueo del conducto biliar con ictericia obstructiva. Con el tiempo, esto conducirá a un trasplante ortotópico de hígado.

Esta complicación debe detectarse lo antes posible; Sin embargo, si se detecta cuando es tarde o ha avanzado mucho, puede ser difícil manejar las lesiones de las vías biliares, ya que habrán causado un daño severo, que progresa a peritonitis biliar, insuficiencia multiorgánica, sepsis y, finalmente, la muerte. Por lo tanto, debe comprender que esta es una afección que puede ser fatal, si no se detecta y controla a tiempo. Como se mencionó anteriormente, la identificación errónea intraoperatoria de la anatomía de los conductos biliares suele ser la causa principal de la lesión de los conductos biliares.

La colangiografía con fluorescencia puede ayudar a reducir el riesgo de colédoque biliar, al ayudar a mejorar la orientación de la anatomía durante la colecistectomía laparoscópica. Cuando el médico puede identificar la estructura anatómica relevante, es capaz de realizar la operación fácilmente sin cometer ningún error que pueda ser costoso y fatal para el paciente. Sin embargo, dada esta ventaja, el procedimiento aún no se ha adoptado en todo el mundo debido a varias razones. Una de las razones es que el procedimiento lleva tiempo, implica exposición a la radiación y requiere profesionales adicionales. Además, la capacidad de identificar claramente la estructura anatómica relevante o interpretar un IOC con claridad depende hasta cierto punto de la experiencia del cirujano.



## Conclusiones

La colecistectomía laparoscópica ha revolucionado la cirugía de la vesícula biliar desde su introducción en 1985, convirtiéndose en el estándar de oro para el tratamiento de la enfermedad sintomática de cálculos biliares<sup>1</sup>. Este procedimiento ha demostrado ser superior a la cirugía abierta tradicional en términos de resultados estéticos, menor dolor postoperatorio, y una recuperación más rápida, permitiendo a los pacientes regresar a sus actividades cotidianas en menor tiempo.

A lo largo de los años, la técnica laparoscópica se ha perfeccionado y expandido para incluir una variedad de indicaciones, desde la coledocitis hasta la colecistitis aguda y la pancreatitis por cálculos biliares. Sin embargo, es crucial considerar las contraindicaciones y evaluar cuidadosamente a los pacientes con comorbilidades significativas, ya que la anestesia general y el neumoperitoneo pueden aumentar los riesgos en ciertos grupos<sup>2</sup>.

El éxito de la colecistectomía laparoscópica también depende de la habilidad y experiencia del cirujano, especialmente en casos complicados como la colecistitis aguda o la presencia de adherencias. La identificación precisa de la anatomía y la aplicación de técnicas seguras, como la visión crítica de seguridad, son fundamentales para minimizar las complicaciones intraoperatorias y postoperatorias.

En resumen, la colecistectomía laparoscópica no solo ha mejorado los resultados quirúrgicos y la calidad de vida de los pacientes, sino que también ha establecido un nuevo paradigma en la cirugía de acceso mínimo. A medida que la tecnología y las técnicas continúan avanzando, es probable que este procedimiento siga siendo una piedra angular en la cirugía abdominal, beneficiando a un número cada vez mayor de pacientes en todo el mundo.

## Bibliografía

- Kamarajah SK, Karri S, Bundred JR, Evans RPT, Lin A, Kew T, et al. Perioperative outcomes after laparoscopic cholecystectomy in elderly patients: a systematic review and meta-analysis. *Surg Endosc.* 2020;34:4727–40.
- Reitano E, De'Angelis N, Schembari E, Carrà MC, Francone E, Gentili S, et al. Learning curve for laparoscopic cholecystectomy has not been defined: a systematic review. *ANZ J Surg.* 2021;91(9):E554–60.
- Gavriliadis P, Catena F, de'Angelis G, de'Angelis N. Consequences of the spilled gallstones during laparoscopic cholecystectomy: a systematic review. *World Journal of Emergency Surgery.* 2022;17(1):57.
- Kalata S, Thumma JR, Norton EC, Dimick JB, Sheetz KH. Comparative safety of robotic-assisted vs laparoscopic cholecystectomy. *JAMA Surg.* 2023;158(12):1303–10.
- Bhandari TR, Khan SA, Jha JL. Prediction of difficult laparoscopic cholecystectomy: An observational study. *Annals of Medicine and Surgery.* 2021;72:103060.
- Uygunovich NA. Effectiveness Minimally Invasive Laparoscopic Cholecystectomy during the Complication of Acute Cholecystitis. *Research Journal of Trauma and Disability Studies.* 2022;1(11):20–8.
- Di Buono G, Romano G, Galia M, Amato G, Maienza E, Vernuccio F, et al. Difficult laparoscopic cholecystectomy and preoperative predictive factors. *Sci Rep.* 2021;11(1):2559.
- Mascagni P, Vardazaryan A, Alapatt D, Urade T, Emre T, Fiorillo C, et al. Artificial intelligence for surgical safety: automatic assessment of the critical view of safety in laparoscopic cholecystectomy using deep learning. *Ann Surg.* 2022;275(5):955–61.
- Cheng K, You J, Wu S, Chen Z, Zhou Z, Guan J, et al. Artificial intelligence-based automated laparoscopic cholecystectomy surgical phase recognition and analysis. *Surg Endosc.* 2022;36(5):3160–8.
- Laplante S, Namazi B, Kiani P, Hashimoto DA, Alseidi A, Pasten M, et al. Validation of an artificial intelligence platform for the guidance of safe laparoscopic cholecystectomy. *Surg Endosc.* 2023;37(3):2260–8.
- Majumder A, Altieri MS, Brunt LM. How do I do it: laparoscopic cholecystectomy. *Ann Laparosc Endosc Surg.* 2020;5.

Madani A, Namazi B, Altieri MS, Hashimoto DA, Rivera AM, Pucher PH, et al. Artificial intelligence for intraoperative guidance: using semantic segmentation to identify surgical anatomy during laparoscopic cholecystectomy. *Ann Surg.* 2022;276(2):363–9.

Manatakis DK, Antonopoulou MI, Tasis N, Agalianos C, Tsouknidas I, Korkolis DP, et al. Critical view of safety in laparoscopic cholecystectomy: a systematic review of current evidence and future perspectives. *World J Surg.* 2023;47(3):640–8.

### CITAR ESTE ARTICULO:

Fabara Salvador , F. S. ., & Martínez Gutiérrez , J. A. . (2024). Colecistectomía Laparoscópica: Beneficios y retos en el manejo de la colecistitis aguda . *RECIAMUC*, 8(2), 864-881. [https://doi.org/10.26820/reciamuc/8.\(2\).abril.2024.864-881](https://doi.org/10.26820/reciamuc/8.(2).abril.2024.864-881)

