



DOI: 10.26820/reciamuc/8.(2).abril.2024.796-804

URL: <https://reciamuc.com/index.php/RECIAMUC/article/view/1443>

EDITORIAL: Saberes del Conocimiento

REVISTA: RECIAMUC

ISSN: 2588-0748

TIPO DE INVESTIGACIÓN: Artículo de revisión

CÓDIGO UNESCO: 32 Ciencias Médicas

PAGINAS: 796-804






Cirugía de malformaciones arteriovenosas cerebrales: Nuevos enfoques y resultados en neurocirugía

Cerebral arteriovenous malformation surgery: New approaches and
outcomes in neurosurgery

Cirurgia de malformação arteriovenosa cerebral: Novas abordagens e
resultados em neurocirurgia

Ruth Stefanía Alvarado Duque¹; Emilia Isabel Ramos Freile²; Maritza Irene Calle León³

RECIBIDO: 30/04/2024 **ACEPTADO:** 11/05/2024 **PUBLICADO:** 28/09/2024

1. Médica Cirujana General; Médica Residente; Investigadora Independiente; Quito, Ecuador; ruth1a2@hotmail.com;  <https://orcid.org/0009-0008-4375-4677>
2. Médica Cirujana; Médica Residente de Terapia Intensiva; Investigadora Independiente; Manta, Ecuador; emiramos98@gmail.com;  <https://orcid.org/0000-0003-4984-3298>
3. Médica General; Médica Residente en la Clínica San Gabriel; El Triunfo, Ecuador; emiramos98@gmail.com;  <https://orcid.org/0009-0000-3515-1683>

CORRESPONDENCIA

Ruth Stefanía Alvarado Duque
ruth1a2@hotmail.com

Quito, Ecuador

RESUMEN

Las malformaciones arteriovenosas (MAV) son lesiones congénitas originadas por la formación embrionaria anómala de los vasos cerebrales, que producen una alteración en la hemodinámica vascular regional y que con el paso del tiempo pueden ocasionar accidentes vasculares cerebrales. Se realizó una revisión bibliográfica de la literatura científica con el objetivo de identificar y analizar los estudios más recientes sobre los nuevos enfoques y resultados en la cirugía de malformaciones arteriovenosas cerebrales. Se llevó a cabo una búsqueda exhaustiva en las bases de datos PubMed, Scopus y Cochrane Library, utilizando una combinación de términos MeSH y palabras clave relevantes como "malformación arteriovenosa cerebral", "cirugía", "neurocirugía", "nuevos enfoques" y "resultados". Se incluyeron estudios originales publicados en inglés y español desde el año 2015 hasta la fecha de la búsqueda, priorizando ensayos clínicos, revisiones sistemáticas y metaanálisis. La cirugía de malformaciones arteriovenosas cerebrales ha evolucionado significativamente en las últimas décadas, ofreciendo mejores resultados y menos complicaciones. Sin embargo, persisten desafíos que requieren una investigación continua y un enfoque multidisciplinario para optimizar el manejo de estos pacientes.

Palabras clave: Malformación arteriovenosa cerebral, Cirugía, Neurocirugía, Nuevos enfoques, Resultados.

ABSTRACT

Cerebral arteriovenous malformations (AVMs) are congenital lesions resulting from the abnormal embryonic formation of cerebral blood vessels, causing an alteration in regional hemodynamics and which, over time, can lead to cerebrovascular accidents. A literature review was conducted to identify and analyze the most recent studies on new approaches and outcomes in the surgery of cerebral arteriovenous malformations. An exhaustive search was conducted in the PubMed, Scopus, and Cochrane Library databases, using a combination of MeSH terms and relevant keywords such as "cerebral arteriovenous malformation," "surgery," "neurosurgery," "new approaches," and "outcomes." Original studies published in English and Spanish from 2015 to the date of the search were included, prioritizing clinical trials, systematic reviews, and meta-analyses. Surgery for cerebral arteriovenous malformations has evolved significantly in recent decades, offering better outcomes and fewer complications. However, challenges persist that require ongoing research and a multidisciplinary approach to optimize the management of these patients.

Keywords: Cerebral arteriovenous malformation, Surgery, Neurosurgery, New approaches, Outcomes.

RESUMO

As malformações arteriovenosas cerebrais (MAVs) são lesões congénitas resultantes da formação embrionária anormal de vasos sanguíneos cerebrais, provocando uma alteração da hemodinâmica regional e que, com o passar do tempo, podem levar a acidentes vasculares cerebrais. Foi realizada uma revisão da literatura para identificar e analisar os estudos mais recentes sobre novas abordagens e resultados na cirurgia das malformações arteriovenosas cerebrais. Foi efectuada uma pesquisa exhaustiva nas bases de dados PubMed, Scopus e Cochrane Library, utilizando uma combinação de termos MeSH e palavras-chave relevantes, tais como "malformação arteriovenosa cerebral", "cirurgia", "neurocirurgia", "novas abordagens" e "resultados". Foram incluídos estudos originais publicados em inglês e espanhol de 2015 até a data da busca, priorizando ensaios clínicos, revisões sistemáticas e meta-análises. A cirurgia para malformações arteriovenosas cerebrais evoluiu significativamente nas últimas décadas, oferecendo melhores resultados e menos complicações. No entanto, persistem desafios que exigem investigação contínua e uma abordagem multidisciplinar para otimizar a gestão destes doentes.

Palavras-chave: Malformação arteriovenosa cerebral, Cirurgia, Neurocirurgia, Novas abordagens, Resultados.

Introducción

Las malformaciones arteriovenosas (MAV) son lesiones congénitas originadas por la formación embrionaria anómala de los vasos cerebrales, que producen una alteración en la hemodinámica vascular regional y que con el paso del tiempo pueden ocasionar accidentes vasculares cerebrales. La incidencia de MAV cerebrales en la población es baja. Algunos autores describen tasas de incidencia anual del 1.12 – 1.42 /100.000 habitantes (1).

Las malformaciones vasculares cerebrales se manifiestan claramente durante la infancia desde un punto de vista clínico. Es interesante conocer que el 86-96 % de estas MAV en niños se encuentran en un área específica del cerebro conocida como nivel

parenquimal-cisternal. Esta región actúa como un epicentro en la complejidad cerebral donde convergen funciones neurales cruciales como la memoria, el aprendizaje y el lenguaje. Por lo tanto, la localización de estas MAV reviste una gran importancia, ya que puede influir significativamente en la salud y el bienestar del paciente (2).

A esto se añade la presencia de aneurismas intracraneales asociados, estimándose una prevalencia del 5-30%, que incrementa el riesgo de presentación hemorrágica del 43% al 61%. La presentación clínica con que se manifiesta más comúnmente es la hemorragia cerebral, en aproximadamente un 50% de los casos; sin embargo, también son frecuentes convulsiones, cefalea y déficit neurológico focal (3).

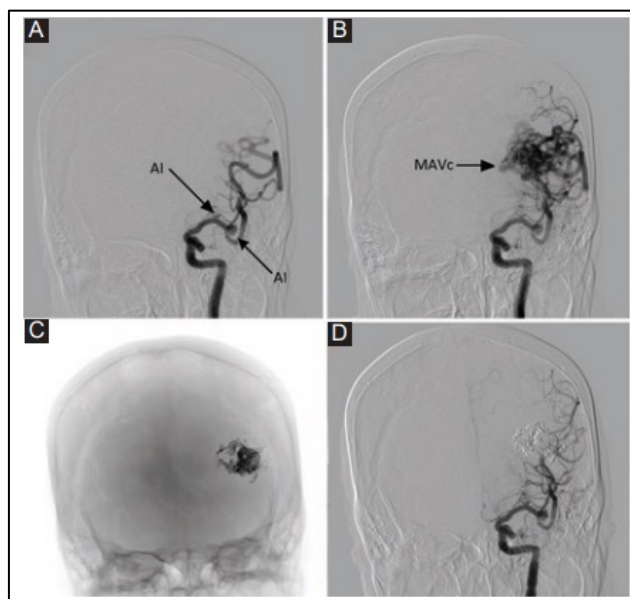


Figura 1. A: angiografía con sustracción digital en proyección anteroposterior en la que se observa un aneurisma pequeño del segmento M1 y un aneurisma mediano de la bifurcación de la arteria cerebral media izquierda. B: malformación arteriovenosa parietooccipital izquierda de 23 × 26 × 22 mm con drenaje profundo, Spetzler-Martin II. C: molde de ónix de la malformación arteriovenosa embolizada. D: control angiográfico tras la embolización

Fuente: Nicolás-Cruz et al (3).

Las formas de presentación pueden ser sangrado (58%), convulsiones (34%) o foco neurológico (8%). Las hemorragias se aso-

cian con un 5-30% de mortalidad y 20-30% de morbilidad. Un meta análisis sobre la historia natural de las MAV mostró que el

riesgo anual de sangrado es de 2,2% para las incidentales y 4,5% para aquellas con sangrado previo. El mismo estudio determinó que la presencia de drenaje venoso profundo único o la localización profunda del nido aumenta 2.4 veces el riesgo anual de sangrado. Los aneurismas de flujo aumentan 1.8 veces el riesgo de sangrado. Localización infratentorial, várices venosas y nidos grandes son factores pronósticos de sangrado menos importantes (4).

La carencia de comprensión de la relación entre los aneurismas y las malformaciones arteriovenosas ha llevado a la implementación de estrategias de tratamiento variadas, como son la resección quirúrgica o el clipaje transcraneal, la radiocirugía estereotáctica y la embolización endovascular. No obstante, el verdadero desafío gira en torno a cómo tratar las lesiones, en qué orden y en qué momento (3).

Metodología

Se realizó una revisión bibliográfica de la literatura científica con el objetivo de identificar y analizar los estudios más recientes sobre los nuevos enfoques y resultados en la cirugía de malformaciones arteriovenosas cerebrales. Se llevó a cabo una búsqueda exhaustiva en las bases de datos PubMed, Scopus y Cochrane Library, utilizando una combinación de términos MeSH y palabras clave relevantes como "malformación arteriovenosa cerebral", "cirugía", "neurocirugía", "nuevos enfoques" y "resultados". Se incluyeron estudios originales publicados en inglés y español desde el año 2015 hasta la fecha de la búsqueda, priorizando ensayos clínicos, revisiones sistemáticas y metaanálisis. Se realizó un análisis narrativo de los datos para identificar tendencias y patrones en los resultados.

Resultados

Diagnóstico

- **Exploración por tomografía computarizada (TC):** Se pueden observar las lesiones serpiginosas que ocasional-

mente están calcificadas respecto al parénquima cerebral, que si existe sospecha de una MAV se debe administrar el contraste intravenoso para evidenciar ciertas malformaciones que pueden pasar inadvertidas. En los pacientes con sangrado, se puede evidenciar un área hiperdensa compatible con la hemorragia, las cuales se encuentran localizadas frecuentemente a nivel intraparenquimatoso o intraventricular. En los casos con regiones hipodensas adyacentes a la MAV, se debe sospechar de secuelas tras una hemorragia previa, por lo cual los resultados con contraste evidenciarán con claridad una estructura redondeada que capta el contraste de forma intensa, correspondiente con el nidus de la MAV (5).

- **Arteriografía cerebral (angiografía cerebral):** Es considerada como la prueba que brinda mayores detalles en el diagnóstico y resulta esencial para planificar el tratamiento de la MAV. Este estudio consiste en insertar un catéter dentro de la arteria femoral, la cual se conduce hasta el cerebro usando imágenes de rayos X, para luego proceder con la administración de la sustancia de contraste en los vasos sanguíneos del cerebro para que se puedan visualizar, de manera que la finalidad del examen radica en informar sobre la ubicación y las características de las arterias nutricias y las venas de drenaje de forma que se evalúen las dinámicas del flujo sanguíneo (5).
- **Imágenes por resonancia magnética (RM):** La RM es aquella prueba que permite dar información topográfica y precisa sobre la MAV, permitiendo diagnosticar los sangrados antiguos que no se objetivan en la tomografía. Por lo cual, la RM funcional contribuye en objetivar la relación de la MAV con las áreas eloquentes cerebrales (5).

Tratamiento

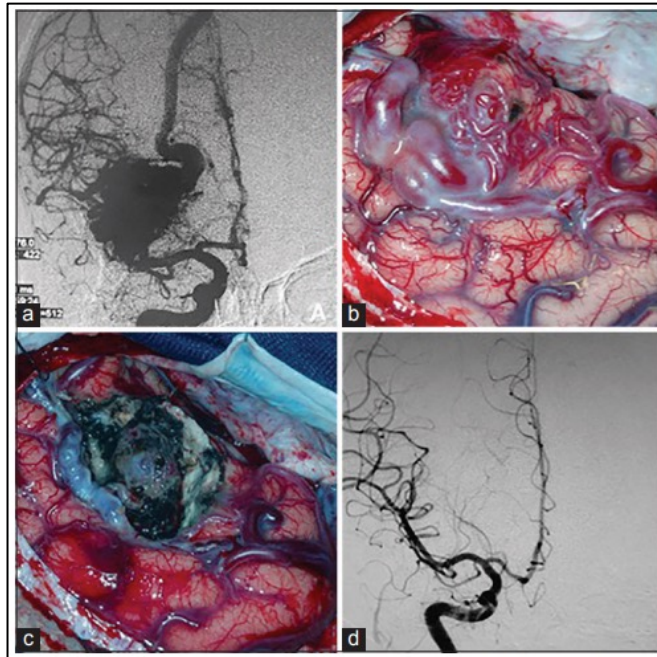


Figura 2. Paciente masculino de 30 años de edad, consulta por convulsiones, se diagnostica MAV insular derecha. (a) Angiografía digital frente que evidencia malformación con aferencias de arteria cerebral media y drenaje a seno sagital superior. (b) Fotografía intraoperatoria en la que se observa exposición de la MAV. (c) Imagen intraoperatoria del lecho quirúrgico, se observa el nido de la malformación luego del sacrificio de las arterias aferentes y la oclusión del drenaje venoso, compárese la vena eferente con respecto a la imagen b. (d) Angiografía digital frente postquirúrgica sin remanente de lesión

Fuente: Gallardo et al (6).

El objetivo del tratamiento de las MAVs es la obliteración completa de las mismas, evitando las consecuencias de un potencial sangrado. El riesgo y beneficio de cada modalidad terapéutica es variable en función de la angioarquitectura, volumen, localización, drenaje venoso y la edad que presente el paciente.

- La microcirugía (MC) provee una solución invasiva, altamente efectiva y rápida, pero según características propias de cada MAV (con correlación con el Grado de Spetzler Martin SM y sus variantes) poseen menor riesgo de morbilidad quirúrgica (Grado I y II) o mayor (Grado III) (7).
- La embolización (E) es una técnica mínimamente invasiva, no por eso sin morbi-mortalidad. Su alcance depende prin-

cialmente de la angioarquitectura de la MAV y, muchas veces, no logra alcanzar su obliteración completa; la tendencia actual es su utilización en tratamientos combinados. En jóvenes, además, está descrita la re-permeabilidad por reclutamiento de vasos nuevos. Existe controversia con respecto a la interferencia de la embolización previa a la RC con sus resultados (7).

- La angiografía intraoperatoria (AIO) es un procedimiento invasivo diagnóstico, utilizado durante el tratamiento quirúrgico de patología cerebral vascular, con el objetivo de detectar lesiones residuales como por ejemplo nido residual en el caso de malformaciones arteriovenosas (MAV) o cuello residual en el caso de aneurismas intracraneales. Con el

desarrollo de técnicas nuevas y menos invasivas, como la video angiografía con indocianina o la terapia endovascu-

lar como alternativa de primera línea en casos de patología cerebral vascular, el uso de la AIO ha disminuido (8).

Tabla 1. Escala RBAS propuesta por Pollock y Flickinger

Parámetros	
Volumen	0.1 * Volumen (ml/cc)
Edad	0.2 * edad (años)
Localización	0.5 * localización
Frontal/ Temporal	0
Parietal /occipital /intraventricular /cuerpo calloso / cerebelo	1
Tronco de encéfalo/ ganglios de la base/ Tálamo	2
AVM score = 0.1 * volumen +0.02 * edad + 0.5 * localización	

Fuente: Ricagni et al (9).

- La efectividad y seguridad de la radiocirugía estereotáctica (RC) para MAV's de pequeño y mediano volumen ha sido bien establecida a lo largo de los años. Es conocido que posee un periodo de latencia (de aproximadamente 3 años, variable) hasta conseguir la obliteración de la misma, presentando el paciente un leve menor riesgo de sangrado (0,9-1,6 % anual) durante ese lapso. A diferencia de la cirugía, la técnica es más fácilmente reproducible en diferentes centros, siendo los resultados menos operador-dependiente y más homogéneos, siempre y cuando se utilice la misma tecnología, técnica y estudios localizadores para la planificación del tratamiento (por ej.: RM + TC estereotáctica + Angiografía digital estereotáctica) (7).

Los objetivos secundarios de la SRS son la preservación o mejora de la función neurológica, incluida la disminución de la epilepsia asociada a la MAV u otros signos o síntomas neurológicos asociados con el nido. La SRS actúa obliterando la MAV en un proceso que se da en dos etapas. Inicialmente la irradiación en altas dosis produce edema en vasos de pequeño y mediano tamaño, y vacuolización de las células endoteliales, posteriormente hay proliferación endotelial

y depósitos de lípidos, hiperproliferación de células musculares lisas y depósito de material hialino, colágeno tipo IV y calcio en la matriz extracelular (9).

Escala Spetzler Martin:

Tabla 2. Escala de gradación de Spetzler-Martin

Tabla 1: Escala de gradación de Spetzler-Martin.	
Variables	Puntuación
Tamaño	
<3 Cm	1
3-6 Cm	2
>6 Cm	3
Elocuencia	
Si	1
No	0
Drenaje venoso	
Superficial	1
Profundo	0
Grado: Tamaño+Elocuencia+Drenaje venoso	

Fuente: Gallardo et al (6).

En 1986 proponen una escala que estima el riesgo quirúrgico de las malformaciones arteriovenosas cerebrales agrupándolas en cinco grados luego de analizar tres variables: el tamaño de nido determinado por angiografía como pequeño (menor a 3 cm), mediano (3 a 6 cm) y grande (mayor a 6 cm),



el patrón de drenaje venoso, entendiendo como drenaje superficial a aquel que drena hacia el sistema venoso cortical, y profundo si el drenaje es a través de las venas cerebrales internas, vena basal o precentral del cerebelo. En fosa posterior solo las venas cerebelosas hemisféricas que drenan al seno recto o transverso son consideradas superficiales; la elocuencia del cerebro adyacente a la malformación, entendiéndose como aquellas áreas que de producirse un daño resultarían en un déficit neurológico invalidante. Considera específicamente a las áreas sensitivomotoras, del lenguaje y visual, hipotálamo y tálamo, capsula interna, tronco encefálico, pedúnculo cerebeloso y núcleos cerebelosos profundos (6).

Escala Spetzler Ponce

Tabla 3. Escala de gradación Spetzler-Ponce

Clase	Grado de SM
A	I y II
B	III
C	IV y V

Fuente: Gallardo et al (6).

En 2011 los autores proponen simplificar la escala clásica de Spetzler Martin de 5 grados a 3 clases (A, B y C) debido a la equivalencia estadística entre los resultados al alta entre grados I y II, y las IV y V. En la clase A se combinan los grados I y II de SM, la clase B contempla las MAV grado III, y la clase C agrupa los grados IV y V. Las MAV clase A presentaron bajo riesgo quirúrgico (déficit < 2%). Aquellas clases B, el grupo más heterogéneo, el autor refiere la necesidad de individualizar cada caso para elegir la modalidad de tratamiento, y en la clase C reporta 20-29% de nuevo déficit neurológico (6).

Escala suplementaria de Lawton-Young

Tabla 4. Escala Suplementaria

Tabla 3: Escala Suplementaria.	
VARIABLES	Puntos
Edad (años)	
<20	1
20-40	2
>40	3
Hemorragia	
Si	0
No	1
Nido Difuso	
Si	1
No	0

Fuente: Gallardo et al (6).

En 2010 los autores analizan una serie de 300 pacientes intervenidos quirúrgicamente por MAV considerando factores de riesgo adicionales a las variables contempladas por SM. Encontrando asociación significativa con peor resultado quirúrgico (mRs ≥ 3) a la edad, antecedente sin sangrado y morfología difusa del nido de MAV15. De manera análoga a la escala de SM se asignan puntos a estas variables. Estos puntos son sumados en una escala llamada suplementaria en un rango de 1 a 5. Esta escala puede utilizarse sola o combinada con SM (puntaje de escala suplementaria sumada al puntaje en la escala SM) en un rango de 1 a 10 puntos. Una MAV con valor de 3 puntos o menor en la escala suplementaria, o de 6 puntos o menor en la escala combinada con SM, tiene bajo a moderado riesgo quirúrgico, con aceptable baja morbilidad quirúrgica (6).

Riesgos de tratamiento versus beneficios

- Desde el punto de vista angiográfico y con terapia endovascular, en algunos casos podemos hablar de “oclusión completa angiográfica”, pero esto no es sinónimo de desaparición de todo el ovillo, ya que pequeños vasos aferentes pueden quedar presentes, y no verse en

el estudio imagenológico, lo que hace suponer la “curación”, pero a partir de esos pequeños vasos se puede reproducir en tiempo variable la lesión (10).

- Hay equipos que pueden optar por terapia endovascular, seguida de radiocirugía. Esta combinación puede llevar a la desaparición de la lesión, pero hay que saber que para que se llegue a esto, hay que esperar hasta 2 años luego de la terapia radiante, lo que determina que en ese período de tiempo puede haber sangrados. Riesgo este, como ya fue expresado, mayor si la MAV tratada había sangrado (10)..
- En manos experimentadas, la cirugía de una MAV es una intervención sistematizada, donde se debe previamente estar “familiarizado” con la lesión, con sus vasos aferentes y eferentes. Se debe hacer siempre la resección siguiendo el cono que habitualmente forma el ovillo y manteniéndose siempre por fuera del mismo, para evitar sangrados del nido. Se debe ir “eliminando” progresivamente los vasos arteriales y siempre dejar para el final la vena principal de drenaje. En las MAV grandes no es infrecuente perder el plano e irse en la resección hacia adentro del ovillo, esto se manifiesta en la cirugía por sangrados importantes. Ante esta situación no se debe insistir con la coagulación, sino que hay que cubrir la zona e ir por fuera en búsqueda del plano entre la lesión y el cerebro. Por lo general de esta manera se domina el sangrado y se puede seguir en forma reglada la resección de la malformación (10)..
- No es recomendable realizar una cirugía de urgencia de una MAV (10)..
- Con respecto a la cirugía de una MAV, independientemente del grado de la misma, siempre se deben seguir las técnicas micro quirúrgicas estándares. Como lo que se busca es la resección completa, que asegure la curación, es altamente recomendable contar con angiografía intra operatoria, ya que la constatación

de un pequeño remanente obliga a ir en su búsqueda para resecarlo. En caso de no contarse con angiografía intra operatoria, se debe realizar este estudio en el postoperatorio, lo más precoz posible, para actuar en consecuencia en caso de remanentes. A este respecto la conducta a seguir, cirugía complementaria o radiocirugía, dependerá de la topografía del resto de MAV, la condición del paciente y la angioarquitectura de ese remanente. Estos por lo general son pequeños, profundos y quedan en cirugías de MAV grandes. Es en estos casos en que se recomienda la complementación con radiocirugía estereotáxica (10)..

- En aquellos Servicios en los cuales se cuente con la posibilidad de efectuar un tratamiento endovascular pre operatorio el mismo es aconsejable en los casos de MAV grado II, III y IV porque la disminución obtenida por embolización del volumen de la MAV aunque mas no fuese parcial facilita el acto quirúrgico por disminución de la turgencia de las venas de drenaje y facilitación de la disección del nido angiomatoso ocluido, lo que disminuye el sangrado intraoperatorio acortando los tiempos quirúrgicos (10).

Conclusión

La cirugía de malformaciones arteriovenosas cerebrales ha experimentado un notable progreso en los últimos años, gracias a la implementación de nuevas técnicas y tecnologías. Los avances en neuroimagenología han permitido una mejor caracterización de estas lesiones, facilitando la planificación preoperatoria y el seguimiento postquirúrgico. Asimismo, el desarrollo de técnicas mínimamente invasivas y la combinación de diferentes modalidades terapéuticas (cirugía, embolización, radiocirugía) han ampliado las opciones de tratamiento y mejorado los resultados funcionales.

Sin embargo, a pesar de estos avances, la cirugía de malformaciones arteriovenosas cerebrales sigue siendo un procedimiento

complejo con riesgos inherentes. La localización de la lesión, su tamaño y la presencia de vasos de drenaje profundos pueden dificultar la resección completa y aumentar el riesgo de complicaciones neurológicas. Además, la epilepsia postquirúrgica y el deterioro cognitivo a largo plazo son secuelas que pueden afectar significativamente la calidad de vida de los pacientes.

En este sentido, se requieren estudios prospectivos a largo plazo con grandes cohortes de pacientes para evaluar de manera más precisa la eficacia y seguridad de las diferentes estrategias terapéuticas. Asimismo, es necesario continuar investigando nuevos biomarcadores que permitan identificar a aquellos pacientes con mayor riesgo de complicaciones y optimizar la selección del tratamiento.

Bibliografía

- Olarte-García A, Eíto-Valdovinos C, Valtueña-Peydró G, Martínez-Fernández MI, Marbán-Orejas M, Gago-Gómez P, et al. Manejo de malformaciones arteriovenosas cerebrales. *Gac Médica Bilbao*. 2020;117(1):38–42.
- Brito EJF, Gavilanes SC V. Malformación arteriovenosa cerebral. Presentación de un caso. *Rev Inf Científica*. 2024;103.
- Nicolás-Cruz CF, Mondragón-Soto MG, Aguilar Calderón JR, Melo-Guzmán G. Manejo bimodal de aneurismas asociados a malformaciones arteriovenosas cerebrales. Reporte de caso y breve revisión de la literatura. *Cir Cir [Internet]*. 2020 Nov 11;88(92). Available from: http://www.cirurgiaycirujanos.com/frame_esp.php?id=417
- Goland J. Malformaciones Arteriovenosas Cerebrales Incidentales (Grado 1, 2 y 3) en mi consultorio. *REV ARGENT NEUROC*. 2022;36(4).
- Ramos Palacios LZ. Resultados clínicos del tratamiento endovascular de las malformaciones arteriovenosas cerebrales de bajo grado en pacientes atendidos en el Hospital Nacional Daniel Alcides Carrión, 2015-2022 [Internet]. UNIVERSIDAD RICARDO PALMA; 2024. Available from: https://repositorio.urp.edu.pe/bitstream/handle/20.500.14138/7979/T030_46139372_S Ramos Palacios Liz Zaidy.pdf?sequence=1&isAllowed=y
- Gallardo F, Martín C, Chang L, Díaz JF, Bustamante J, Rubino P. Utilidad de las Escalas de Gradación en el Tratamiento Quirúrgico de Malformaciones Arteriovenosas Cerebrales. *Surg Neurol Int [Internet]*. 2019 Sep 27;10:S46. Available from: <http://surgicalneurologyint.com/surgicalint-articles/utilidad-de-las-escalas-de-gradacion-en-el-tratamiento-quirurgico-de-malformaciones-arteriovenosas-cerebrales/>
- Condomí Alcorta M, Mandolesi JE. Malformaciones Arteriovenosas Cerebrales Incidentales (Grado 1, 2 y 3) en mi consultorio. *REV ARGENT NEUROC*. 2022;36(4).
- Rodríguez-Varela R, Saal-Zapata G. Utilidad de la angiografía intra-operatoria en el tratamiento quirúrgico de malformaciones arteriovenosas y aneurismas intracraneales. *Rev Medica Hered [Internet]*. 2022 Nov 2;33(3):173–7. Available from: <https://revistas.upch.edu.pe/index.php/RMH/article/view/4337>
- Ricagni L, Rivero Fuentes M, Aguiar S, Sallabanda K. Papel de la radiocirugía en el tratamiento de malformaciones arterio-venosas cerebrales : revisión de la literatura y análisis de resultados. *Rev Ciencias Biomédicas [Internet]*. 2021 Jul 1;10(3):189–97. Available from: <https://revistas.unicartagena.edu.co/index.php/cbiomedicas/article/view/3214>
- Spagnuolo E, Lemme-Plaghos L, Revilla F, Quintana L, Antico J. Recomendaciones para el manejo de las malformaciones arteriovenosas cerebrales. *Neurocirugía [Internet]*. 2009 [cited 2024 Sep 19];20(1):5–14. Available from: https://scielo.isciii.es/scielo.php?script=sci_arttext&pid=S1130-14732009000100001&lng=es&nrm=iso&tng=es

CITAR ESTE ARTICULO:

Alvarado Duque, R. S. ., Ramos Freile, E. I. ., & Calle León, M. I. . (2024). Cirugía de malformaciones arteriovenosas cerebrales: Nuevos enfoques y resultados en neurocirugía. *RECIAMUC*, 8(2), 796-804. [https://doi.org/10.26820/reciamuc/8.\(2\).abril.2024.796-804](https://doi.org/10.26820/reciamuc/8.(2).abril.2024.796-804)



CREATIVE COMMONS RECONOCIMIENTO-NOCOMERCIAL-COMPARTIRIGUAL 4.0.