



**DOI:** 10.26820/reciamuc/8.(2).abril.2024.409-416

**URL:** <https://reciamuc.com/index.php/RECIAMUC/article/view/1403>

**EDITORIAL:** Saberes del Conocimiento

**REVISTA:** RECIAMUC

**ISSN:** 2588-0748

**TIPO DE INVESTIGACIÓN:** Artículo de revisión

**CÓDIGO UNESCO:** 32 Ciencias Médicas

**PAGINAS:** 409-416





## Tratamiento quirúrgico de la atresia de esófago en pacientes pediátricos: nuevas técnicas y desafíos a largo plazo

Surgical treatment of esophageal atresia in pediatric patients: new techniques and long-term challenges

Tratamento cirúrgico da atresia do esófago em idade pediátrica: novas técnicas e desafios a longo prazo

**Paula Alejandra Jaramillo Ochoa<sup>1</sup>; Milton Andrés Casa Yáñez<sup>2</sup>**

**RECIBIDO:** 20/05/2024 **ACEPTADO:** 06/07/2024 **PUBLICADO:** 11/08/2024

1. Médico General; Investigadora Independiente; Loja, Ecuador; paulysspau@hotmail.com;  <https://orcid.org/0000-0002-0729-6620>
2. Magíster en Seguridad y Salud Ocupacional; Médico; Médico General en Funciones Hospitalarias; Investigador Independiente; Quito, Ecuador; miltoncasayanez@gmail.com;  <https://orcid.org/0000-0003-3196-5043>

### CORRESPONDENCIA

Paula Alejandra Jaramillo Ochoa  
paulysspau@hotmail.com

**Loja, Ecuador**

## RESUMEN

La atresia esofágica es una malformación congénita que ocurre cuando el esófago, el tubo que conecta la boca con el estómago, no se desarrolla completamente durante la gestación. En lugar de ser un tubo continuo, el esófago se encuentra dividido en dos segmentos separados, lo que impide que los alimentos pasen de la boca al estómago. Se llevó a cabo una revisión bibliográfica exhaustiva sobre el tratamiento quirúrgico de la atresia de esófago en pacientes pediátricos, en la que se analizaron artículos académicos, estudios de caso y revisiones sistemáticas publicadas entre 2010 y 2023. Se identificaron técnicas quirúrgicas innovadoras, como la anastomosis esofágica transposición gástrica y el uso de técnicas mínimamente invasivas, las cuales mostraron mejoras en la recuperación postoperatoria y menores tasas de complicaciones a corto plazo. Aunque los avances en el tratamiento quirúrgico de la atresia de esófago han llevado a mejoras significativas en los resultados inmediatos, es crucial continuar investigando y refinando los enfoques de manejo a largo plazo para mejorar la calidad de vida y el pronóstico de estos pacientes pediátricos.

**Palabras clave:** Esófago, Anastomosis, Atresia, Pediátricos, Complicaciones.

## ABSTRACT

Esophageal atresia is a congenital malformation that occurs when the esophagus, the tube connecting the mouth to the stomach, does not develop completely during gestation. Instead of being a continuous tube, the esophagus is divided into two separate segments, preventing food from passing from the mouth to the stomach. A comprehensive literature review was conducted on the surgical treatment of esophageal atresia in pediatric patients, analyzing academic articles, case studies, and systematic reviews published between 2010 and 2023. Innovative surgical techniques, such as transposed gastric anastomosis and minimally invasive techniques, were identified and showed improvements in postoperative recovery and lower short-term complication rates. Although advances in the surgical treatment of esophageal atresia have led to significant improvements in immediate outcomes, it is crucial to continue researching and refining long-term management approaches to enhance the quality of life and prognosis for these pediatric patients.

**Keywords:** Esophagus, Anastomosis, Atresia, Pediatric, Complications.

## RESUMO

A atresia do esófago é uma malformação congénita que ocorre quando o esófago, o tubo que liga a boca ao estômago, não se desenvolve completamente durante a gestação. Em vez de ser um tubo contínuo, o esófago divide-se em dois segmentos separados, impedindo a passagem dos alimentos da boca para o estômago. Foi realizada uma revisão abrangente da literatura sobre o tratamento cirúrgico da atresia esofágica em pacientes pediátricos, analisando artigos acadêmicos, estudos de caso e revisões sistemáticas publicados entre 2010 e 2023. Técnicas cirúrgicas inovadoras, como a anastomose gástrica transposta e técnicas minimamente invasivas, foram identificadas e mostraram melhorias na recuperação pós-operatória e menores taxas de complicações a curto prazo. Embora os avanços no tratamento cirúrgico da atresia esofágica tenham conduzido a melhorias significativas nos resultados imediatos, é crucial continuar a investigar e aperfeiçoar as abordagens de gestão a longo prazo para melhorar a qualidade de vida e o prognóstico destes doentes pediátricos.

**Palavras-chave:** Esófago, Anastomose, Atresia, Pediatria, Complicações.

## Introducción

La AE es una malformación congénita en la cual la luz esofágica se encuentra interrumpida originando dos segmentos, uno superior y otro inferior. El segmento superior es un cabo ciego dilatado con una pared muscular hipertrofiada; por lo general,

este cabo se encuentra entre la segunda y la cuarta vértebra torácica. En contraste, la porción distal es un cabo atrésico con un diámetro muy pequeño y una pared muscular delgada, de longitud variable que se localiza algunas veces a 1-3 cm arriba del diafragma (1).

**Tabla 1.** Grupos de riesgo de Waterson y las cifras sobrevida

G	SOBREVIDA (%)	CLASIFICACIÓN WATERSON
A	100	Peso al nacer > 2500g , sano
B	85	Peso al nacer 2000-2500g o mayor peso con anomalías congénitas moderadas (no cardiacas con un ductus arterioso permeable, defectos del tabique ventricular o auricular.
C	65	Peso al nacer < 2000g o mayor con anomalías cardiacas congénitas severas

**Fuente:** Solorzano Ruiz (2).

Aunque la tasa de supervivencia total de niños con atresia de esófago a nivel mundial actualmente supera el 90%, esta condición todavía continúa siendo responsable de una significativa mortalidad, principalmente como consecuencia de otras anomalías congénitas asociadas evidenciadas por múltiples estudios a nivel mundial; y esto resulta ser mayor en países en vías de desarrollo (3).

La corrección de la atresia de esófago representa un desafío que ha puesto a prueba el ingenio de los cirujanos y aunque muchos de los métodos más antiguos han sido desacreditados y descartados, la diversidad de procedimientos en curso de la práctica indica que aún no se logra la operación perfecta. Evidentemente, ha habido importantes avances durante los últimos 30 años y es fundamental asegurar una anastomosis adecuada con un mínimo de repercusiones funcionales y anatómicas (4).

La incidencia de atresia de esófago, con o sin fístula traqueal, es de 1 por cada 3500 nacidos vivos. Sin embargo, existe una variación geográfica. En el Estado de Chihuahua no se cuenta con este dato. La mayoría de las series muestran un ligero predominio del sexo masculino, con una relación 3:1 y un aumento de la incidencia en los prematuros. Se ha observado que la incidencia de atresia de esófago, así como de otras malformaciones anatómicas congénitas, se ve aumentada en pacientes producto de inseminación in vitro. La etiología de la atresia esofágica es probablemente multifactorial, abarcando aspectos genéticos y ambientales. A pesar de una baja concordancia entre gemelos y una baja incidencia de casos familiares, los factores genéticos tienen un papel importante, como se sugiere por mutaciones discretas en casos sindrómicos, como en el síndrome de Feingold, el síndrome CHARGE (coloboma, malformaciones cardiacas, atresia de coanas, retra-

so psicomotor o del crecimiento, hipoplasia de genitales, malformaciones auriculares o sordera) y el síndrome de anoftalmia-esofágico-genital (5).

### Metodología

Se llevó a cabo una revisión bibliográfica exhaustiva sobre el tratamiento quirúrgico de la atresia de esófago en pacientes pediátricos, en la que se analizaron artículos académicos, estudios de caso y revisiones sistemáticas publicadas entre 2010 y 2023. Se identificaron técnicas quirúrgicas innovadoras, como la anastomosis esofágica transposición gástrica y el uso de técnicas mínimamente invasivas, las cuales mostraron mejoras en la recuperación postoperatoria y menores tasas de complicaciones a corto plazo. Además, se discutieron los desafíos a largo plazo que enfrentan estos pacientes,

incluyendo problemas de motilidad esofágica, reflujo gastroesofágico y la necesidad de seguimientos multidisciplinares.

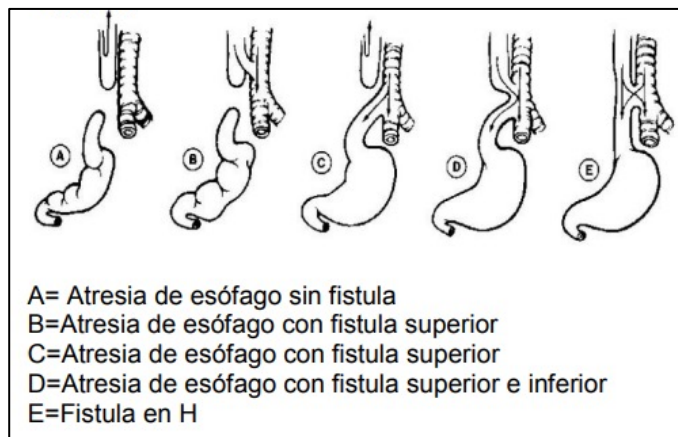
### Resultados

#### Clínica

La presencia de síntomas gastrointestinales y respiratorios a largo plazo es muy frecuente (22-45% presentan reflujo gastroesofágico y el 21-84% disfagia, un 8,7% presentan tos persistente y el 4,3% infecciones respiratorias recurrentes) y se ha asociado con una peor percepción de la calidad de vida en estos pacientes (6).

#### Clasificación

Se divide en 5 tipos de teniendo en cuenta el sitio de la fistula y la separación de los cabos (Clasificación de Vogt).



**Figura 1.** Clasificación de Vogt

**Fuente:** Gayosso-Islas et al (7).

De acuerdo con la frecuencia en la que cada una se presenta, tenemos que por orden de mayor a menor incidencia acumulada se encuentra:

- Tipo C: 80 - 85%.
- Tipo A: 10 - 12%.
- Tipo E: 3 - 6%.
- Tipo D: 3 - 5%.

- Tipo B: 2%.
- Tipo F: 0.5 – 1% (Jimenez, 2020).

**Tabla 2.** Clasificación

Atresia de Esófago Tipo I	En la atresia esofágica aislada sin fistula traqueoesofágica (5%), la bolsa esofágica superior suele terminar en forma ciega. Cuando no existe fistula el saco inferior es corto y mide apenas 1 a 2 cm. Por arriba del diafragma. El estómago puede presentarse pequeño a raíz de que no recibió líquido del útero.
Atresia se Esófago Tipo II	La atresia esofágica con fistula traqueoesofágica proximal (1%) presenta fistula que se origina a una distancia de 1 a 4 cm respecto de la punta del saco esofágico superior e inicia un trayecto diagonal hacia arriba para entrar en la tráquea membranosa.
Atresia de Esófago Tipo III	La atresia esofágica con fistula traqueoesofágica distal constituye la forma más común de esta anomalía; representa más del 85% de los casos. La parte superior del esófago termina en forma ciega; por lo general, a nivel de la tercera vertebra torácica. La musculatura del segmento proximal esta engrosada y su diámetro es mucho mayor que el segmento esofágico distal, pues se origina a partir de la tráquea, la fistula nace en la porción membranosa de la parte inferior de la tráquea.
Atresia de Esófago Tipo IV	En la atresia de esófago con fistula traqueoesofágica doble proximal y distal (2%), la bolsa superior termina en forma ciega, y la fistula ingresa en la taquea membranosa dificultando su identificación. La fistula distal es fácil de identificar y suele alejarse entre los dos bronquios; la parte inferior del esófago se aboca directamente y no comunica con la parte superior.
Atresia de Esófago Tipo V	La fistula traqueoesofágica aislada suele presentar un diámetro de 2 a 4mm. Y está orientada en una dirección diagonal, para integrarse luego más arriba en la tráquea membranosa. Se presenta cualquier nivel desde la cricoides hasta la Carina de acuerdo con su forma, estas fistulas se denominan en H o en N, al tiempo que la continuidad suele presentarse intacta.

**Fuente:** Cando Naranjo et al (9).

### Métodos de diagnóstico

De primera estancia se realiza un ultrasonido en la 18 SDG, así mismo se solicita una ecocardiografía. Cuando el pediátrico nace es entonces el omento indicado para realizar una radiografía de tórax, cuello y abdomen (7).

### Prenatal

El diagnóstico de dicha patología puede hacerse de manera prenatal mediante un ultrasonido obstétrico que mostrará polihidramnios, al no poder pasar el líquido amniótico a través del esófago (Jimenez, 2020).

### Postnatal

Se sospecha de atresia esofágica cuando se realizan los pasos iniciales en la reanimación neonatal y se introduce una sonda nasogástrica 10FR para corroborar la permeabilidad del esófago; en este caso si se toma una radiografía de abdomen mostrará la sonda nasogástrica en el esófago proximal, lo que hará sospechar en los tipos de atresia A, B, C, D y dependiendo de la estenosis F, sin embargo si en la radiografía de abdomen muestra aire en el estómago e intestino indica la presencia de una fistula distal. Clínicamente el recién nacido puede presentar sialorrea, o cianosis con la alimentación. Una vez que se tiene el diagnóstico es necesario descartar la asociación VACTERL (Jimenez, 2020).



## Manejo quirúrgico

El tratamiento primario consiste en la sección y el cierre de la fístula si la tuviese, y la anastomosis término-terminal de ambos cabos o extremos esofágicos. El abordaje quirúrgico consiste en una toracotomía con disección extrapleural, de manera que, si se produce una dehiscencia, la saliva no contamine el espacio pleural. En pacientes graves, en prematuros, y en recién nacidos que tengan los cabos esofágicos separados, en principio se realiza una gastrostomía y el cierre de la fístula como primer paso, para en un segundo tiempo y según la evolución del paciente realizar la corrección del esófago. El cierre de la fístula disminuye la posibilidad de broncoaspiración y la pérdida de surfactante a través de la misma, mejorando así la ventilación pulmonar (9).

## Anastomosis esofágica por transposición gástrica

En este procedimiento, se lleva a cabo la movilización del estómago hacia el tórax, donde se reanuda el esófago distal y se conecta a este segmento del estómago. Esta técnica puede ser particularmente útil en casos donde el segmento esofágico distal es muy corto o en situaciones donde las opciones estándar de anastomosis esofágica no son factibles.

La transposición gástrica permite que los cirujanos establezcan una continuidad esofágica a la vez que sirven de un reservorio gástrico, facilitando así la alimentación y mejorando la calidad de vida del paciente. Sin embargo, como cualquier procedimiento quirúrgico, conlleva riesgos y posibles complicaciones, incluyendo la restricción del crecimiento del esófago, problemas de motilidad y reflujo gastroesofágico (10).

## Procedimientos mínimamente invasivos

Los procedimientos mínimamente invasivos en cirugía pediátrica, especialmente en el tratamiento de la atresia de esófago, han ganado popularidad en los últimos años

debido a sus ventajas en comparación con las técnicas tradicionales abiertas. Estos procedimientos incluyen técnicas como la cirugía laparoscópica y la toracoscopia (VATS, por sus siglas en inglés), que permiten realizar intervenciones quirúrgicas a través de pequeñas incisiones en lugar de una incisión extensa.

- **Cirugía Laparoscópica:** En el contexto de la atresia de esófago, algunos casos pueden beneficiarse de un enfoque laparoscópico, donde se utilizan cámaras y herramientas especiales para realizar la cirugía con menor trauma a los tejidos. Esto puede incluir la movilización del estómago o la realización de una anastomosis en condiciones menos invasivas.
- **Toracoscopia (VATS):** Esta técnica es particularmente útil en procedimientos que requieren acceso al tórax, como la disección y anastomosis del esófago. VATS permite a los cirujanos trabajar con mayor precisión y con menor sangrado, a la vez que disminuye el dolor postoperatorio y acelera la recuperación.
- **Endoscopia:** Aunque más comúnmente asociada con diagnósticos, la endoscopia también se puede utilizar en algunos casos para evaluar y tratar complicaciones postoperatorias, como estenosis esofágica, a través de dilataciones endoscópicas (11).

## Complicaciones

### Inmediatas

- Dehiscencia de sutura y fístula.
- Parálisis diafragmática.
- Neumotórax.
- Derrame pleural.
- Enfisema.
- Hemorragia pulmonar (9).

## **Tardías**

- Estenosis de la anastomosis.
- Neumopatía por reflujo gastroesofágico.
- Traqueolaringomalacia.
- Problemas nutricionales (9).

## **Conclusión**

El tratamiento quirúrgico de la atresia de esófago en pacientes pediátricos ha experimentado una evolución notable, con la implementación de nuevas técnicas quirúrgicas que han mejorado significativamente los resultados y reducido las tasas de morbilidad. Las estrategias quirúrgicas modernas, como la anastomosis esofágica con técnicas de preservación de tejidos y los abordajes mínimamente invasivos, han permitido una corrección más precisa y menos traumática de esta condición congénita. La mejora en la tecnología quirúrgica y en los cuidados perioperatorios ha contribuido a una reducción en las complicaciones inmediatas y a un aumento en la tasa de supervivencia.

No obstante, a pesar de estos avances, los desafíos a largo plazo persisten. Los pacientes pueden enfrentar problemas relacionados con el crecimiento y desarrollo esofágico, como la estenosis esofágica y la disfagia crónica, que requieren seguimiento y manejo continuos. Las complicaciones respiratorias, como el riesgo de aspiración y problemas pulmonares asociados, siguen siendo áreas de preocupación. Además, los problemas psicológicos y sociales derivados de la enfermedad crónica pueden impactar significativamente en la calidad de vida de estos pacientes y sus familias.

La vigilancia continua y un enfoque multidisciplinario en el seguimiento postoperatorio son esenciales para abordar estos desafíos. Las estrategias deben incluir la evaluación regular de la función esofágica, la detección temprana de complicaciones y el soporte nutricional y respiratorio adecuado. Además, la investigación futura debe-

ría centrarse en la optimización de técnicas quirúrgicas, el desarrollo de nuevas terapias para la gestión de complicaciones y la mejora de los enfoques de rehabilitación para asegurar una recuperación completa y un desarrollo saludable a largo plazo.

## **Bibliografía**

- García H, Gutiérrez MF. Manejo multidisciplinario de los pacientes con atresia de esófago. *Bol Med Hosp Infant Mex.* 2011;68(6):467–75.
- Solorzano Ruiz C. Atresia de Esófago. Actualización en el protocolo del manejo quirúrgico en el Hospital Nacional de Niños, Dr. Carlos Sáenz Herrera [Internet]. UNIVERSIDAD DE COSTA RICA; 2023. Available from: <https://www.kerwa.ucr.ac.cr/server/api/core/bitstreams/772f95b7-0dc5-414f-8282-39ac88c85275/content>
- Meza LGP, Ríos JC, Guerra JJ. Caracterización de pacientes con atresia esofágica. *Acta Pediátrica Hondureña.* 2015;5(1–2):349–54.
- Martínez SC, Carmona CH, Gómez MG. Factores de morbimortalidad en pacientes operados de atresia de esófago. *Arch Investig Matern Infant.* 2016;7(2):54–60.
- Chaparro-Escudero JA, García-González Y, Cisneros-Castolo M, Hernández-Vargas O, Rosas-Daher D. Tipo de atresia esofágica y su asociación con malformaciones cardíacas en un hospital del norte de México. *Cir Cir [Internet].* 2022 Jan 28;90(1). Available from: [https://www.cirurgiaycirujanos.com/frame\\_esp.php?id=630](https://www.cirurgiaycirujanos.com/frame_esp.php?id=630)
- Fuente SM, Egido LP, García-Casillas MA, Ojuo E, Tolín M, Sánchez C, et al. Impacto del manejo multidisciplinario digestivo-quirúrgico en los pacientes con atresia de esófago. *Cir Pediatr.* 2023;(36):159–64.
- Gayosso-Islas E, Mayorga-Ponce RB, García-Núñez MA, Luna-Jiménez ER. Plan de cuidados de enfermería de paciente con atresia de esófago (ae). *Educ y Salud Boletín Científico Inst Ciencias la Salud Univ Autónoma del Estado Hidalgo.* 2018;7(13):30–2.
- Jimenez AJ. Atresia Esofágica: morbilidad, mortalidad y letalidad en los primeros 10 años del Hospital Infantil de Tlaxcala. [Internet]. Benemerita Universidad Autónoma De Puebla; 2020. Available from: <https://repositorioinstitucional.buap.mx/server/api/core/bitstreams/28f44003-d760-4d5e-9fac-7e0e43544675/content>

Cando Naranjo CJ, Jiménez Mejía GN, Benítez Crespo MJ, Galarza Páliz FG. Atresia esofágica, diagnóstico, tratamiento y cuidados post quirúrgicos. RECIAMUC [Internet]. 2022 Jul 19;6(3):111–8. Available from: <https://reciamuc.com/index.php/RECIAMUC/article/view/882>

Nasher O, Hall NJ, Mehta R, El-Gohary Y, Knight M. Long-gap esophageal atresia: gastric transposition or esophageal lengthening with delayed primary anastomosis? A systematic review. *Pediatr Surg Int* [Internet]. 2024 Apr 24;40(1):112. Available from: <https://link.springer.com/10.1007/s00383-024-05695-z>

Jung E. Minimally invasive management of combined esophageal atresia with tracheoesophageal fistula and duodenal atresia: a comprehensive case report. *Front Pediatr* [Internet]. 2023 Sep 8;11. Available from: <https://www.frontiersin.org/articles/10.3389/fped.2023.1252660/full>

### CITAR ESTE ARTICULO:

Jaramillo Ochoa, P. A., & Casa Yáñez, M. A. (2024). Tratamiento quirúrgico de la atresia de esófago en pacientes pediátricos: nuevas técnicas y desafíos a largo plazo. *RECIAMUC*, 8(2), 409-416. [https://doi.org/10.26820/reciamuc/8.\(2\).abril.2024.409-416](https://doi.org/10.26820/reciamuc/8.(2).abril.2024.409-416)



CREATIVE COMMONS RECONOCIMIENTO-NOCOMERCIAL-COMPARTIRIGUAL 4.0.