



DOI: 10.26820/reciamuc/8.(1).ene.2024.712-721

URL: <https://reciamuc.com/index.php/RECIAMUC/article/view/1316>

EDITORIAL: Saberes del Conocimiento

REVISTA: RECIAMUC

ISSN: 2588-0748

TIPO DE INVESTIGACIÓN: Artículo de revisión

CÓDIGO UNESCO: 32 Ciencias Médicas

PAGINAS: 712-721







Caso: tumoración lipomatosa gigante retroperitoneal derecha

Case: giant right retroperitoneal lipomatous tumor

Caso: tumor lipomatoso gigante retroperitoneal direito

**Glubis Wiliber Gómez Peláez¹; Katerine Janela Idrovo Castro²; John Israel Pinos Tigreiro³;
Jennifer Jacqueline Suarez Pincay⁴**

RECIBIDO: 10/12/2023 **ACEPTADO:** 15/01/2024 **PUBLICADO:** 27/03/2024

1. Especialista en Cirugía General; Magíster en Salud Pública; Magíster en Nutrición; Doctor en Medicina y Cirugía; Docente de la Universidad de Guayaquil; Hospital Clínica San Francisco; Quito, Ecuador; leo076331@gmail.com;  <https://orcid.org/0000-0003-2653-6965>
2. Especialista en Medicina Interna; Médica; Hospital Clínica San Francisco; Quito, Ecuador; drakatherine.idrovoc@gmail.com;  <https://orcid.org/0009-0001-4355-1967>
3. Especialista en Medicina Interna; Médico; Hospital Monte Sinai; Cuenca, Ecuador; isra_jpt@hotmail.com;  <https://orcid.org/0000-0002-1262-5396>
4. Medicina General; Clínica Ceqplast; Guayaquil, Ecuador; jenjacsp@gmail.com;  <https://orcid.org/0009-0000-5974-4926>

CORRESPONDENCIA

Glubis Wiliber Gómez Peláez

leo076331@gmail.com

Quito, Ecuador

RESUMEN

Los tumores retroperitoneales primarios representan un grupo infrecuente de neoplasias que se desarrollan de los tejidos mesenquimáticos propios de este espacio. El 80 % son lesiones malignas, en su gran mayoría son sarcomas. Los sarcomas de partes blandas representan menos del 1 % de los tumores malignos su localización retroperitoneal es menor al 15 %. El tratamiento es la cirugía, realizando resección del tumor en su totalidad, en bloque con otros órganos y estructuras afectadas. **Caso clínico:** masculino 58 años con crecimiento de abdominal de varios meses de evolución, plenitud gástrica, constipación y urgencia urinaria, al examen físico presenta abdomen globoso a predominio de lado derecho, lesión palpable. Ultrasonido como tomografía evidencian lesión de ocupación de espacio retroperitoneal de gran tamaño sin otras alteraciones. Se realiza resección completa y nefrectomía. La biopsia definitiva concluye como lipofibroma. **Conclusión:** los tumores retroperitoneales lipomatosos son un grupo de neoplasias poco frecuentes cuyo diagnóstico y tratamiento representan un reto, debido a su comportamiento, localización y relación a estructuras vitales de gran importancia. El tratamiento es quirúrgico y el éxito depende de la posibilidad de resección R0.

Palabras clave: Tumores Retroperitoneales, Tumoración Lipomatosa Gigante, Tumores Primarios, Retroperitoneo, Región Abdominopélvica.

ABSTRACT

Primary retroperitoneal tumors represent a rare group of neoplasms that develop from the mesenchymal tissues of this space. 80% are malignant lesions, the vast majority of which are sarcomas. Soft tissue sarcomas represent less than 1% of malignant tumors; their retroperitoneal location is less than 15%. The treatment is surgery, resecting the tumor in its entirety, en bloc with other affected organs and structures. **Clinical case:** 58-year-old male with abdominal growth of several months' duration, gastric fullness, constipation and urinary urgency. On physical examination, he had a balloon-like abdomen predominantly on the right side, a palpable lesion. Ultrasound and tomography show a large retroperitoneal space occupation lesion without other alterations. Complete resection and nephrectomy were performed. The definitive biopsy concluded as lipofibroma. **Conclusion:** Lipomatous retroperitoneal tumors are a group of rare neoplasms whose diagnosis and treatment represent a challenge, due to their behavior, location and relationship to vital structures of great importance. Treatment is surgical and success depends on the possibility of R0 resection.

Keywords: Retroperitoneal Tumors, Giant Lipomatous Tumor, Primary Tumors, Retroperitoneum, Abdominopelvic Region.

RESUMO

Os tumores retroperitoneais primários representam um grupo raro de neoplasias que se desenvolvem a partir dos tecidos mesenquimatosos deste espaço. 80% são lesões malignas, a grande maioria das quais são sarcomas. Os sarcomas de tecidos moles representam menos de 1% dos tumores malignos; a sua localização retroperitoneal é inferior a 15%. O tratamento é cirúrgico, ressecando o tumor na sua totalidade, em bloco com outros órgãos e estruturas afectadas. **Caso clínico:** Homem de 58 anos com crescimento abdominal de vários meses, plenitude gástrica, obstipação e urgência urinária. Ao exame físico, apresentava um abdómen em balão predominantemente do lado direito, lesão palpável. A ultrassonografia e a tomografia mostram volumosa lesão de ocupação do espaço retroperitoneal, sem outras alterações. Foi realizada ressecção completa e nefrectomia. A biópsia definitiva concluiu como lipofibroma. **Conclusão:** Os tumores retroperitoneais lipomatosos são um grupo de neoplasias raras cujo diagnóstico e tratamento representam um desafio, devido ao seu comportamento, localização e relação com estruturas vitais de grande importância. O tratamento é cirúrgico e o sucesso depende da possibilidade de ressecção R0.

Palavras-chave: Tumores Retroperitoneais, Tumor Lipomatoso Gigante, Tumores Primários, Retroperitoneu, Região Abdominopélvica.

Introducción

El retroperitoneo es la región anatómica abdominopélvica cuyos límites superiores esta dado por el diafragma y el inferior por el periné, anterior por el peritoneo parietal posterior, y posterior por la pared dorsal del abdomen (1).

En esta región están contenidos diversos órganos digestivos (porciones descendente, inferior y ascendente del duodeno; páncreas, cara posterior del colon ascendente y descendente junto con las flexuras cólicas, recto y parte del hígado), lumbares (glándulas suprarrenales), urinarios (riñones, uréteres y vejiga), vasculares (aorta abdominal, vena cava inferior y vena porta hepática), además estructuras osteomioarticulares (cuerpos vertebrales, músculos psoas mayor, ilíaco, cuadrado lumbar, diafragma, huesos de la pelvis y sus articulaciones). Y tejido adiposo (2).

Los tumores primarios retroperitoneales comprenden un grupo diverso y poco frecuente de neoplasias que se originan fuera de los órganos principales de este compartimento. Derivan de células mesenquimatosas, neurógenas o de restos embrionarios y se descubren cuando han alcanzado gran tamaño. La mayoría son malignas y asintomáticas hasta que llegan a adquirir gran tamaño llegan a adquirir gran tamaño (3).

Los tumores primarios del retroperitoneo constituyen un 0.3 al 08% del total de las neoplasias, siendo más comunes los malignos que los benignos. El 85% de los tumores retroperitoneales primitivos son malignos, de los cuales los más frecuentes son los liposarcomas, la mayoría de las lesiones son irresecables en la exploración inicial y la mortalidad es muy elevada. Dentro de los benignos (15%), los lipomas son los más frecuentes, Su pico de presentación se da a los 60 años de edad. Su tamaño varía de unos pocos gramos a varios kilogramos de peso. Crecen en el tejido laxo retroperitoneal en forma asintomática hasta estadios

avanzados, dando síntomas según los órganos comprometidos. El 35% de los lipomas retroperitoneales provienen de la grasa perirrenal y son de crecimiento lento. No obstante, muestran tendencia a recidivar y en el interior de algunos se encuentran, de hecho, elementos de liposarcomas bien diferenciados, Por esta razón, su tratamiento es la resección amplia y completa (4).

La distinción del lipoma del liposarcoma retroperitoneal bien diferenciados puede ser muy difícil clínicamente, de hecho, muchos de los grandes lipomas del retroperitoneo descritos en la literatura antigua eran en verdad liposarcomas bien diferenciados (5).

Las manifestaciones clínicas son variadas y comprenden desde aumento del perímetro abdominal, dorsalgia y sensación de plenitud o pesadez gastrointestinal hasta dolor vago y poco definido que luego se hace más intenso, siendo en algunos casos de tipo radicular, constipación y urgencia urinaria debido al efecto de compresión y desplazamiento de vísceras, así como la infiltración de estructuras anatómicas (6).

Caso

Paciente 58 de años de edad que acude a la consulta por trastorno urinario y digestivo caracterizador urgencia urinaria, constipación y plenitud gástrica, y distensión abdominal, al examen físico se observó elevación de hemiabdomen derecho, a la palpación masa abdominal derecha blanda no dolorosa, que abarcaba hipocondrio, flanco y fosa iliaca derecha.

Analítica, dentro de parámetros normales.

Radiografía de tórax, elevación de hemidiafragma derecho.

Radiografía simple de abdomen, desplazamiento de asas y borramiento de psoas.

Ecografía, revela tumoración de hemiabdomen derecho, que desplaza estructuras anatómicas vecinas compatible con liposarcoma.

CASO: TUMORACIÓN LIPOMATOSA GIGANTE RETROPERITONEAL DERECHA

Tomografía abdominopélvica, tumoración abdominopélvica derecha que desplaza estructuras anatómicas hacia lado izquierdo e involucra riñón y vena cava inferior compatible con liposarcoma mixoide.

Se realiza intervención quirúrgica realizando resección amplia de la tumoración y nefrectomía derecha involucrada en la tumoración lipomatosa, la tumoración peso 8,1 kg, consistencia blanda coloración marrón, no encapsulada.

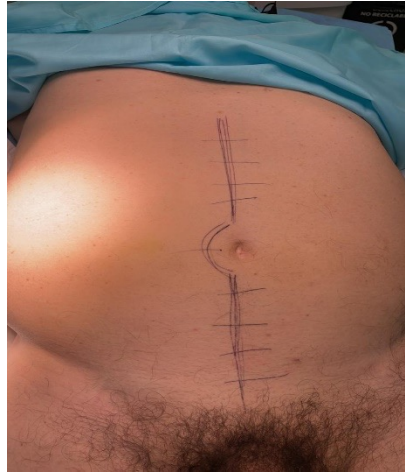

Figura 1. Abordaje inicial de tumoración lipomatosa retroperitoneal gigante derecha

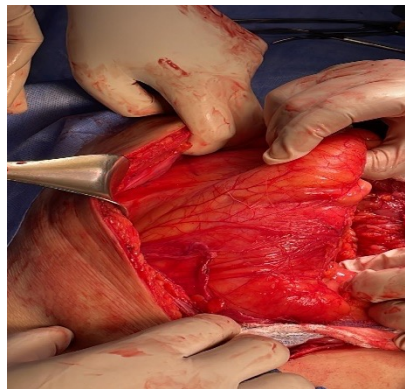


Figura 2. Protusión de hemiabdomen derecho por tumoración retroperitoneal lipomatosa gigante, abordaje anterior

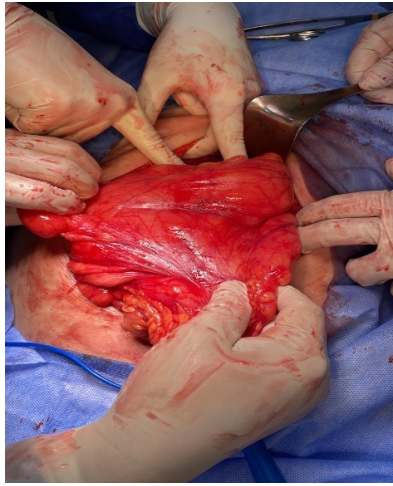


Figura 3. Disección de tumoración lipomatosa derecha retroperitoneal gigante

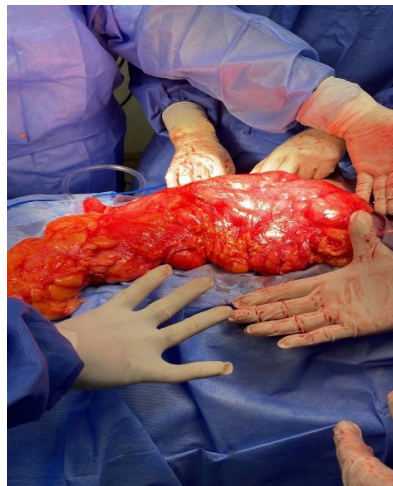


Figura 4. Excresis de tumoración retroperitoneal gigante derecha

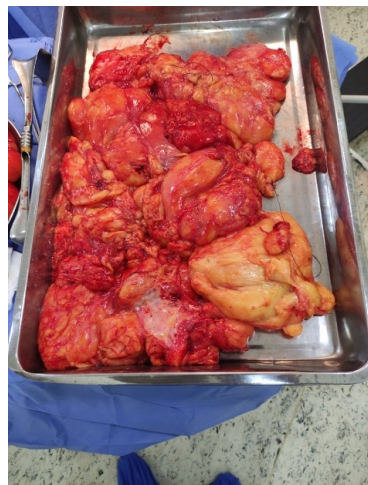

Figura 5. Pieza patológica tumoración lipomatosa gigante extraída

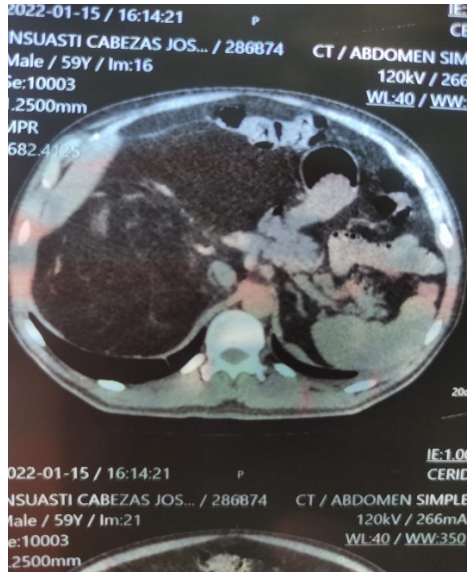


Figura 6. Tomografía axial computarizada, corte transversal superior, se observa tumoración blanda retroperitoneal gigante derecha

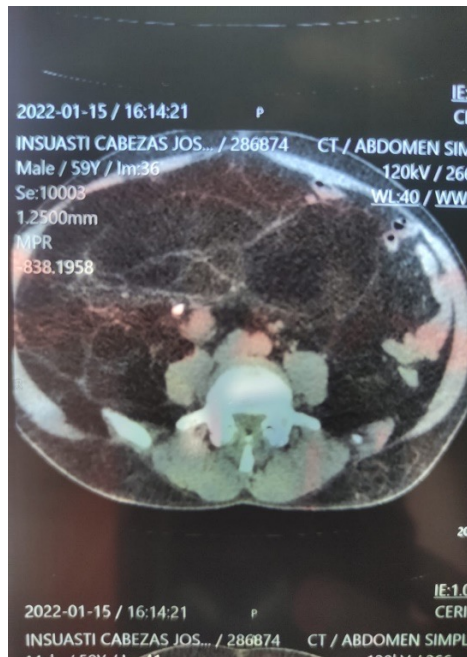


Figura 7. Tomografía axial computarizada, corte transversal medio, se observa tumoración blanda retroperitoneal gigante derecha que desplaza vísceras hacia el lado izquierdo

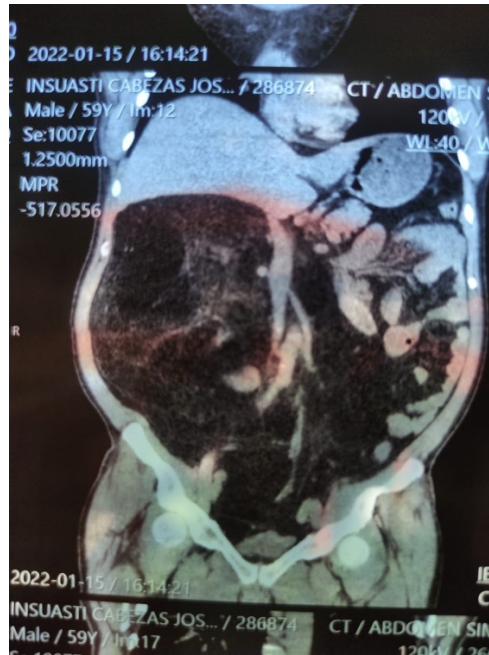


Figura 8. Tomografía axial computarizada, corte longitudinal, se observa tumoración blanda retroperitoneal gigante derecha que desplaza vísceras

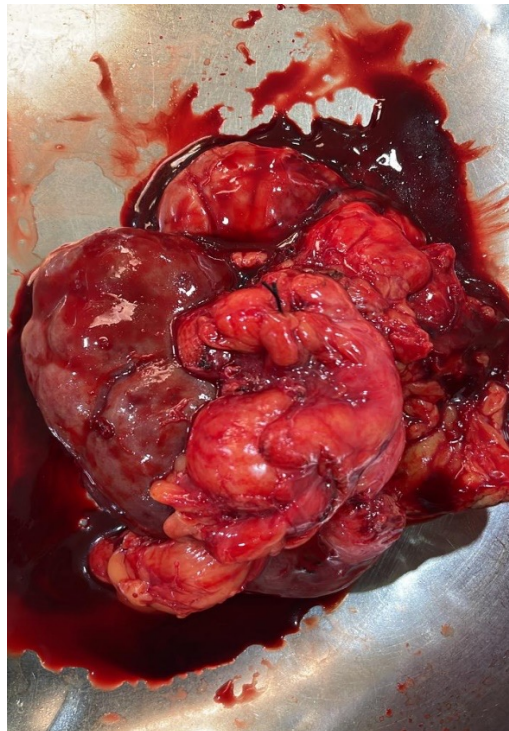

Figura 9. Pieza patológica riñón derecho infiltrado por tumoración lipomatosa gigante retroperitoneal

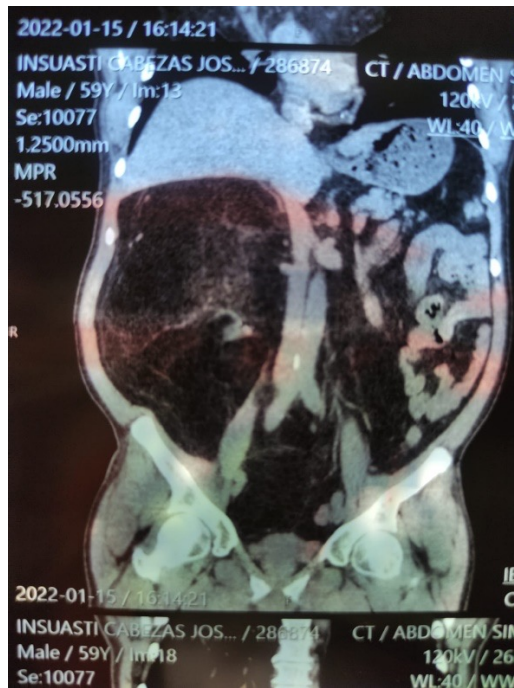

Figura 10. Tomografía axial computarizada, corte longitudinal, se observa tumoración blanda retroperitoneal gigante derecha que desplaza vísceras hacia el lado izquierdo

El estudio anatomopatológico diagnostica tumoración lipofibromatosa.

Discusión

Los tumores retroperitoneales primarios, son tumores sólidos o quísticos, benignos o malignos, que se desarrollan en el espacio retroperitoneal a partir de los tejidos mesenquimáticos independientes de los órganos y los grandes vasos contenidos en este espacio (7).

La clasificación de los tumores retroperitoneales primarios no ha variado mucho. El 80% de los tumores primarios del retroperitoneo son lesiones malignas, y la mayoría corresponde a los sarcomas de partes blandas, los lipomas benignos gigantes son aún más infrecuentes o raros (3).

La clasificación histológica del liposarcoma ha variado en las últimas décadas debido a los avances en la biología molecular y la genética tumoral. Se presentan con mayor frecuencia entre la cuarta y sexta década

de la vida. La distribución por género es prácticamente igual, en nuestro caso fue sexo masculino (7).

Existen algunos factores predisponentes identificados como: alteraciones genéticas, exposición a radiación y exposición a algunas sustancias químicas.

El diagnóstico de estos tumores generalmente es tardío y esto se debe a que el retroperitoneo es un espacio adaptable y el tumor permanece asintomático durante largo tiempo con mucha frecuencia el primer síntoma es la aparición de una masa visible y palpable. Estos tumores pueden lograr gran tamaño antes de presentar alguna sintomatología (3). En otras ocasiones los síntomas derivan de la compresión o invasión a órganos vecinos. En nuestro caso los síntomas fueron tardíos por efectos de compresión (7).

La metástasis a distancia al momento del diagnóstico, es menor del 10%, y cuando se presentan las mismas son a: pulmón e

hígado. El paciente a pesar de tener un tumor de gran tamaño, no se evidenció metástasis (8).

Para el diagnóstico se pueden utilizar diferentes estudios de imagen para explorar el retroperitoneo y a los tumores retroperitoneales. Con estos estudios se puede confirmar la localización de la tumoración, establecer relaciones anatómicas con otros órganos y estructuras, verificar la existencia de invasión a otros órganos distantes (9)

Generalmente la exploración se inicia con el ultrasonido abdominal y la radiografía tórax y simple de abdomen, estudios poco específicos. El ultrasonido permite distinguir la naturaleza de la lesión, su volumen, topografía y relación con los vasos. Como se ve en el caso presentado, se sigue el protocolo de estudio (10).

La TAC resulta la exploración más importante en la exploración por imagen del retroperitoneo, define mejor que cualquier otra exploración las características del tumor, así como la situación de los órganos y estructuras vecinas. Puede considerarse como el método más óptimo para el diagnóstico y estadiaje preoperatorio de los tumores retroperitoneales primarios. Distingue diferentes densidades que sugieren la naturaleza del tumor, define claramente la forma y el tamaño, identifica el atrapamiento o infiltración de los tejidos y órganos circundantes y descubre posibles adenopatías. En nuestro caso se evidencia la gran tumoración desplazando los órganos abdominales y retroperitoneales, fácilmente se evidencia que no infiltran estos órganos, se pudo evidenciar la relación del tumor con los grandes vasos (11).

En general, no es recomendable realizar biopsias percutáneas de la tumoración, únicamente en el caso de sospecha que la masa retroperitoneal sea un linfoma. El diagnóstico histológico suele establecerse mediante estudio histológico transoperatorio o hasta el estudio definitivo de la pieza quirúrgica (12).

La recurrencia local es la principal causa de muerte. El índice de recurrencia local a 5 años se encuentra en promedio en el 46%. Si bien la recurrencia disminuye la supervivencia, el tratamiento es la resección amplia, una resección adecuada está asociada con una supervivencia mejorada, y aun así la cirugía se prefiere para una enfermedad recurrente (12).

Conclusión

Los tumores retroperitoneales primarios lipomatosos de gran tamaño son infrecuentes, dan síntomas tardíos por compresión, se diagnostican principalmente por estudio tomográfico, tienen dificultades en el manejo debido a un índice alto de irreseccabilidad, patrón de recurrencia e ineficacia en el empleo de tratamientos adyuvantes que impacten en la sobrevida y el control local. El grado del tumor y la resección completa son variables pronósticas importantes. El manejo quirúrgico continúa siendo el pilar del tratamiento.

Bibliografía

- Lorén Martín J, Escolar Castellón MA. Bases anatómicas del periné femenino en el prolapso de vagina y útero. Trabajo de Fon de Grado. Zaragoza: Universidad de Zaragoza, Medicina.TAZ-TFG-2016-819.
- Álvarez R, Álvarez E, Leyva V, Sánchez M. Lipoma retroperitoneal gigante. Presentación de un caso. Revista 16 de abril. 2016; 55(262).
- Virseda Rodríguez JA, Donate Moreno MJ, Pastor Navarro H, Carrión López P, Martínez Ruiz J, Martínez Sanchiz C, et al. Tumores retroperitoneales primarios. Revisión de nuestros casos de los diez últimos años. Archivos Españoles de Urología (Ed. impresa). 2015; 63(1): p. 13-22.
- Guarniz-Poma GA, Gutiérrez-Verde DE, Gutiérrez-Valverde RA, Díaz-Plasencia JA. Liposarcoma retroperitoneal gigante bien diferenciado, un reporte de caso. Acta Médica Peruana. 2023; 40(2).
- Lopez Ovando M, Lopez Ovando N, Ferrufino Navia G, Ferrufino Iriarte J. Liposarcoma retroperitoneal gigante de novo multifocal. Gaceta Médica Boliviana. 2019; 42(2): p. 168-171.

- Sociedad de Medicina Interna (SEMI). XXXVIII Libro de Casos Clínicos Mancha SdMIdMCL, editor. Madrid: Sociedad de Medicina Interna (SEMI); 2017.
- Rodríguez J, Khalek Y, Villani D, González R, Silva C. Liposarcoma retroperitoneal gigante. A propósito de un caso. *Revista Venezolana de Oncología*. 2020; 32(2): p. 130-137.
- Schmidt A, Cross G, Pitoia F. Metástasis a distancia en cáncer diferenciado de tiroides: diagnóstico y tratamiento. *Revista Argentina de Endocrinología y Metabolismo*. 2017; 54(2).
- Tomas-Bruzón N PPdLLSORMD. Estudios imagenológicos en el diagnóstico de tumores retroperitoneales en pacientes del hospital provincial de Las Tunas. *Revista Electrónica Dr. Zoilo E. Marinello Vidaurreta*. 2020; 45(2).
- Poza-Cordón J, Ripollés-González T. Utilidad de la ecografía abdominal en el diagnóstico y seguimiento de la enfermedad inflamatoria intestinal. *Revista Española de Enfermedades Digestivas*. 2014; 106(6): p. 395-408.
- Campohermoso-Rodríguez O, Sardan-D, Soliz-Soliz R, Campohermoso O, Villalobos J. Tumor retroperitoneal (Presentación de un Caso Clínico). *Cuadernos Hospital de Clínicas*. 2020; 61(2).
- Sandoval Rodríguez J, Serrano L, Granillo Cendón I, Morales Palomares M. Liposarcoma retroperitoneal gigante: reporte de caso y revisión de la literatura. *Revista Chilena de Cirugía*. 2016; 68(6).

CITAR ESTE ARTICULO:

Gómez Peláez, G. W., Idrovo Castro, K. J., Pinos Tigreiro, J. I., & Suarez Pincay, J. J. (2024). Caso: tumoración lipomatosa gigante retroperitoneal derecha. *RECIAMUC*, 8(1), 715-721. [https://doi.org/10.26820/reciamuc/8.\(1\).ene.2024.712-721](https://doi.org/10.26820/reciamuc/8.(1).ene.2024.712-721)



CREATIVE COMMONS RECONOCIMIENTO-NOCOMERCIAL-COMPARTIRIGUAL 4.0.