



DOI: 10.26820/reciamuc/7.(1).enero.2023.539-549

URL: <https://reciamuc.com/index.php/RECIAMUC/article/view/1045>

EDITORIAL: Saberes del Conocimiento

REVISTA: RECIAMUC

ISSN: 2588-0748

TIPO DE INVESTIGACIÓN: Artículo de revisión

CÓDIGO UNESCO: 32 Ciencias Médicas

PAGINAS: 539-549







Consecuencias periodontales después del tratamiento de ortodoncia en pacientes adultos con apiñamiento severo

Periodontal consequences after orthodontic treatment in severely crowded adult patients

Consequências periodontais após tratamento ortodôntico em pacientes adultos gravemente apinhados

Jaime Francisco Peñafiel Bowen¹; Cindy Paola Rivera Guerrero²; Gipsy Paola Ortega Pow Hing³; Víctor Hugo Bustamante Moran⁴

RECIBIDO: 15/09/2022 **ACEPTADO:** 20/11/2022 **PUBLICADO:** 08/02/2023

1. Especialista en Periodoncia; Especialización en Implantes; Odontólogo; Docente de la Universidad de Guayaquil; Guayaquil, Ecuador; jaime.penafielb@ug.edu.ec;  <https://orcid.org/0000-0003-1405-2074>
2. Especialista en Ortodoncia; Diploma Superior en Diseño Curricular por Competencias; Odontóloga; Docente de la Universidad de Guayaquil; Guayaquil, Ecuador; cindy.riverag@ug.edu.ec;  <https://orcid.org/0000-0001-6435-2855>
3. Odontóloga; Docente de la Universidad de Guayaquil; Guayaquil, Ecuador; gipsy.ortega@ug.edu.ec;  <https://orcid.org/0000-0002-3850-4891>
4. Especialista en Odontología Restauradora; Odontólogo; Docente de la Universidad de Guayaquil; Guayaquil, Ecuador; victor.bustamantem@ug.edu.ec;  <https://orcid.org/0000-0001-7497-1844>

CORRESPONDENCIA

Jaime Francisco Peñafiel Bowen

jaime.penafielb@ug.edu.ec

Guayaquil, Ecuador

RESUMEN

El apiñamiento dentario como una de las manifestaciones problemáticas más notables observadas en la ortodoncia pues interfiere en la estética facial del paciente. Debido a que la maloclusión afecta la estética de la sonrisa y el buen funcionamiento del sistema masticatorio, varía en severidad y se asocia con diferentes factores de riesgos. Se debe comprender la magnitud del problema no solo en el ámbito estético sino en las consecuencias periodontales que acarrea el tratamiento ortodóntico. Se realizó una revisión de bibliográfica considerando la relevancia de la misma y utilizando las bases de datos en idioma español e inglés de Google Académico, Medline, Scopus, Cochrane, PubMed, Dialnet, Medline y repositorios universitarios. Se valoraron los hallazgos obtenidos a partir de la estrategia de búsqueda con descriptores como "apiñamiento severo en adultos", "Ortodoncia en adultos" y "Consecuencias periodontales en la ortodoncia" de los cuales se extrae la información analizada que construye en orden una exposición completa acerca del tema en cuestión. La investigación arroja principalmente la idea de que existen varias opciones para prevenir el apiñamiento, y es importante tener siempre un buen diagnóstico individualizado para el paciente que ayude a elegir el tratamiento más preciso y conservador antes de tomar una decisión permanente. Los cambios en la flora bucal y los movimientos dentales resultantes del apiñamiento severo y en el tratamiento de ortodoncia contribuyen a cambios en el tejido periodontal, cuyas complicaciones más comunes son la hiperplasia y la recesión de las encías La higiene bucal incide en la aparición de complicaciones.

Palabras clave: Apiñamiento Dentario, Ortodoncia, Consecuencias Periodontales, Maloclusión, Estética Facial.

ABSTRACT

Dental crowding as one of the most notable problematic manifestations observed in orthodontics as it interferes with the patient's facial aesthetics. Because malocclusion affects the aesthetics of the smile and the proper functioning of the masticatory system, it varies in severity and is associated with different risk factors. The magnitude of the problem must be understood not only in the aesthetic field but also in the periodontal consequences that orthodontic treatment entails. A bibliographic review was carried out considering its relevance and using the Spanish and English databases of Google Scholar, Medline, Scopus, Cochrane, PubMed, Dialnet, Medline and university repositories. The findings obtained from the search strategy with descriptors such as "severe crowding in adults", "Orthodontics in adults" and "Periodontal consequences in orthodontics" were evaluated, from which the analyzed information is extracted, which builds a complete exposure in order about the subject in question. The research mainly sheds the idea that there are several options to prevent crowding, and it is important to always have a good individualized diagnosis for the patient to help choose the most accurate and conservative treatment before making a permanent decision. Changes in the oral flora and dental movements resulting from severe crowding and orthodontic treatment contribute to changes in periodontal tissue, the most common complications of which are hyperplasia and gum recession Oral hygiene affects the appearance of complications.

Keywords: Dental Crowding, Orthodontics, Periodontal Consequences, Malocclusion, Facial Aesthetics.

RESUMO

O apinhamento dentário como uma das manifestações problemáticas mais notáveis observadas na Ortodontia, uma vez que interfere com a estética facial do paciente. Porque a má oclusão afecta a estética do sorriso e o bom funcionamento do sistema mastigatório, varia em gravidade e está associada a diferentes factores de risco. A magnitude do problema deve ser entendida não só no campo estético mas também nas consequências periodontais que o tratamento ortodóntico implica. Foi realizada uma revisão bibliográfica considerando a sua relevância e utilizando as bases de dados em espanhol e inglês do Google Scholar, Medline, Scopus, Cochrane, PubMed, Dialnet, Medline e repositórios universitários. Os resultados obtidos a partir da estratégia de pesquisa com descritores tais como "apinhamento severo em adultos", "Ortodontia em adultos" e "Consequências periodontais em Ortodontia" foram avaliados, dos quais se extrai a informação analisada, o que constrói uma exposição completa em ordem. sobre o assunto em questão. A investigação revela principalmente a ideia de que existem várias opções para evitar a aglomeração, e é importante ter sempre um bom diagnóstico individualizado para que o paciente ajude a escolher o tratamento mais preciso e conservador antes de tomar uma decisão permanente. Alterações na flora oral e movimentos dentários resultantes de apinhamento severo e tratamento ortodóntico contribuem para alterações no tecido periodontal, sendo as complicações mais comuns a hiperplasia e a recessão gengival. A higiene oral afecta o aparecimento de complicações.

Palavras-chave: Multidões dentárias, Ortodontia, Consequências periodontais, Maloclusão, Estética Facial.

Introducción

El apiñamiento dental es la situación en la que los dientes se encuentran amontonados debido generalmente a una falta de espacio del hueso en que se ubican o a un tamaño de dientes mayor de lo normal. Con el paso del tiempo es usual que los dientes vayan midiéndose si el paciente llega a presentar todos sus dientes, y ello genera apiñamiento generando problemas tanto estéticos como funcionales que Lorente (2022) someramente describe como dificultad para realizar una correcta higiene aumentando el acúmulo de sarro y la aparición de caries, pérdidas de encía y hueso propiciando la enfermedad periodontal y desgastes dentarios.

El apiñamiento dentario como una de las principales manifestaciones problemáticas más notables observadas en el área de la ortodoncia, en cuanto a maloclusiones se refiere pues interfiere en la estética facial del paciente. Alexander y Gurrola (2020) refieren que su etiología es de origen multifactorial pudiendo ser: herencia, congénito, traumas, agentes físicos, hábitos, enfermedades bucales, sistémicas, desnutrición, disminución de la distancia intercanina, disminución del perímetro del arco, presencia y desarrollo de los terceros molares, entre otros.

La caries es la enfermedad bucal con más prevalencia según la Organización Mundial de la Salud (OMS), y algunos autores clasifican las maloclusiones como la tercera enfermedad oral más frecuente. Existe poca información que relacione la gravedad del apiñamiento dental y la caries. Sin embargo, estudios como el de Santioesteban et al. (2016) concluyen que el número de caries aumenta en los pacientes que tienen mayores problemas de apiñamiento dental y encontraron diferencias estadísticamente significativas entre el grupo de apiñamiento leve y el severo.

Debido a que la maloclusión, que afecta la estética de la sonrisa y el buen funcionamiento del sistema masticatorio, varía en severidad y se asocia con diferentes factores de riesgo, se debe comprender la magnitud

del problema no solo en el ámbito estético sino en las consecuencias periodontales que acarrea el tratamiento ortodóntico.

Metodología

Exponer mediante una revisión de literatura las consecuencias periodontales que pueden estar asociadas al uso de aparatología ortodóntica en pacientes adultos con apiñamiento severo. Para conseguir el objetivo se realizó una revisión de bibliográfica considerando la relevancia de la misma en el periodo de enero y febrero del 2023 y utilizando las bases de datos en idioma español e inglés de Google Académico, Medline, Scopus, Cochrane, PubMed, Dialnet, Medline y repositorios universitarios. Realizado en dos etapas: Primero se valoraron los resúmenes de los artículos obtenidos a partir de la estrategia de búsqueda con descriptores individuales como “apiñamiento severo en adultos”, “Ortodoncia en adultos” y “Consecuencias periodontales en la ortodoncia” y en una segunda etapa se obtuvieron los textos completos de los artículos ya seleccionados de los cuales se extrae la información analizada que construye en orden una exposición completa acerca del tema en cuestión.

Resultados

Las maloclusiones se pueden definir como cualquier alteración en la relación de oclusión y ocurren debido a anomalías de forma y función de los tejidos blandos, maxilares, dientes y articulación temporomandibular. De acuerdo con la Organización Mundial de la Salud, las maloclusiones constituyen el tercer lugar entre las enfermedades bucales, después de caries y enfermedades periodontales. El apiñamiento dental es un problema que se puede encontrar desde el inicio de la dentición, junto con otras alteraciones, que pueden necesitar correcciones para evitar problemas que afecten la oclusión, el desarrollo de la misma y el progreso de una maloclusión. (Santiesteban-Ponciano, Gutiérrez-Rojo, Gutiérrez-Rojo, & Rojas-García, 2016) everidad del apiñamiento dental y su relación con la caries, 2016)

El apiñamiento dental es una maloclusión muy frecuente que se ha manifestado en la humanidad durante siglos, ésta consiste en la discrepancia entre el tamaño de los dientes y el espacio disponible para su correcta posición funcional y estética, pudiendo afectar la salud bucal incrementando la predisposición a la caries dental y a la enfermedad periodontal, repercutiendo sobre la estética dental y facial de los pacientes. (González Amaral & Rodríguez López, 2018)

La etiología del apiñamiento puede ser por diversos factores, entre ellos está el crecimiento, la disminución de la longitud del arco dental, la maduración, el envejecimiento de los dientes o el movimiento mesial de los mismos, presión de los tejidos blandos, el tamaño mesiodistal de los órganos dentarios, la proporción de los dientes y la morfología dentaria. El tamaño dental y el apiñamiento han sido asociados en diversos estudios, sin embargo, las conclusiones siguen estando en desacuerdo, aunque el tamaño de los dientes no es el único factor en el apiñamiento dental, si se considera primordial en las anomalías de espacio en las arcadas dentales, por lo cual puede causarse el apiñamiento y su eventual maloclusión. (Santiesteban-Ponciano, Gutiérrez-Rojo, & Gutiérrez-Rojo, Severidad de apiñamiento relacionado con la masa dentaria, 2016)

La clasificación de dientes apiñados más utilizada en la bibliografía médica y en la clínica ortodóncica es la propuesta por Van der Linden según lo exponen Comas et al (2015), que está basada tanto en la cronología de aparición como en los factores causales:

- Apiñamiento primario de causa genética (cuando hay una discrepancia hereditaria entre el tamaño de los dientes y el espacio disponible).
- Apiñamiento secundario o sintomático cuando se debe a factores ambientales (pérdida prematura de dientes temporales, caries, hábitos bucales).
- Apiñamiento terciario por la erupción de las muelas del juicio: es típico en los adultos, aparece después de la adolescencia. (Comas Mirabent, De la Cruz Prieto, Díaz Cedeño, Carreras Martorell, & Ricardo Reyes, 2015)

Los autores recogen aportes en el tema de la clasificación de donde se destaca que existe una distinción entre apiñamiento simple y complejo. El primero no está complicado por alteraciones funcionales; constituye solo una desarmonía entre el tamaño de los dientes y el espacio disponible para ellos. El segundo, es el causado por un desequilibrio esquelético, funcionamiento anormal de labios y lengua, así como una discrepancia óseo-dentaria. De acuerdo con el grado o magnitud, el apiñamiento dentario ha sido evaluado de distintas formas por los diferentes autores: Unos consideran valores de: leve (0,1 a 2 mm), mediano (2,1 a 5 mm) y severo (más de 5 mm), otros lo clasifican en leve (menos de 4 mm), moderado (4 a 7 mm) y severo (más de 7 mm) y demás consideran apiñamiento elevado cuando es mayor de 9 mm. Muchos son los métodos que se han propuesto para determinar la discrepancia hueso-diente, entre los cuales figuran: visual, realizados con compás balustrín o pie de rey y computarizados. (Comas Mirabent, De la Cruz Prieto, Díaz Cedeño, Carreras Martorell, & Ricardo Reyes, 2015)

Según la clasificación de Vander Linden terciario es el que se desarrolla entre los 15 y 20 años de edad, también se le conoce como apiñamiento dental tardío, ya que ocurre en los incisivos mandibulares durante la adolescencia y el periodo posterior a éste. (Santiesteban-Ponciano, Gutiérrez-Rojo, Gutiérrez-Rojo, & Rojas-García, Severidad del apiñamiento dental y su relación con la caries, 2016) Desde hace 2 décadas comenzó a desarrollarse en el mundo una tendencia a reelaborar los conceptos en cuanto a los límites etarios del tratamiento ortodóncico, y se abrió paso a una tendencia general consistente en incorporar la demanda de orto-

doncia en adultos. Actualmente, existe una mentalidad más conservadora en cuanto al tratamiento del apiñamiento dentario, pues en la gran mayoría de los casos, se decide su inicio cuando ya se ha establecido la dentición permanente. (Comas Mirabent, De la Cruz Prieto, Díaz Cedeño, Carreras Martorell, & Ricardo Reyes, 2015)

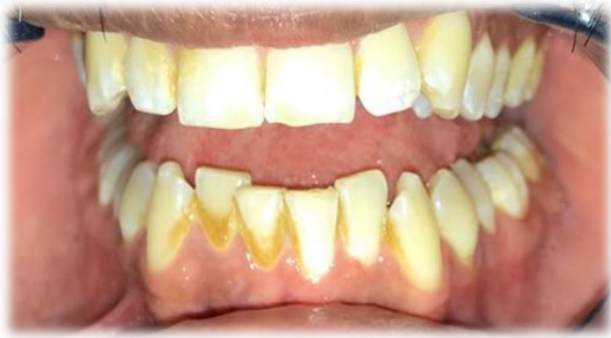

Imagen 1. Cavity bucal enfocada en la arcada inferior con apiñamiento

Fuente. Tomado de Prevalencia de apiñamiento dental asociado a terceros molares en clínicas de Facultad Piloto De Odontología, de G. García, 2020.

La Ortodoncia es la rama de la Odontología que se encarga del estudio de las maloclusiones dentales y esqueléticas con la finalidad del estudio de devolver al paciente la función estética y masticatoria mejorando el perfil facial y la autoestima. Opera en la región craneofaciodental mediante la aplicación intencional de fuerzas para corregir mal posiciones dentales y esqueléticas. Los estudios sobre la fisiología del hueso fueron demostrando que los procesos de reabsorción y aposición ósea, fundamentales para el movimiento dentario, no desaparecían y estaban presentes durante toda la vida, aunque con una respuesta más lenta los dientes se pueden mover a cualquier edad, mientras que los tejidos que rodean los dientes estén sanos. (Del Real Villagrana, Mariel Cárdenas, Lugo Becerra, Gutiérrez Cantú, & Mariel Murga Humberto, 2015)

Asegura Del Real Villagrana et al. (2015) que, la mecánica ortodóncica en el paciente adulto es diferente al protocolo de atención que se sigue en el paciente infantil y juvenil. Los huesos ya no están en crecimiento, principalmente el paciente adulto es portador de tratamientos previos. Cuando existe enfermedad periodontal es necesaria la interconsulta con un periodoncista para tratar la enfermedad. Podemos separar a los adultos en 2 grupos: Los adultos jóvenes menores de 35 años, que deseaban usar brackets y ahora que dependen económicamente de ellos piden el tratamiento, su principal molestia es la estética o una baja autoestima. Este primer grupo por lo general no muestra muchas diferencias en cuanto los pacientes jóvenes, sus tejidos óseos, periodontales y dientes están por lo general en buenas condiciones y podemos llevar un plan de tratamiento ortodóncico. Los adultos entre 40 y 50 años de edad que tienen más problemas bucales pero necesitan la ortodoncia para complementar otro tratamiento. En este grupo es distinta la planificación de atención ortodóncica ya que pueden tener varios problemas bucales.

Los principales problemas dentales en el adulto:

1. Pérdida de estructura dental por desgaste.
2. Abrasión o traumatismo.
3. Problemas estéticos gingivales.
4. Dientes ausentes.

La ortodoncia facilitará procedimientos dentales necesarios para controlar la enfermedad, restaurar la función y mejorar la estética. (Del Real Villagrana, Mariel Cárdenas, Lugo Becerra, Gutiérrez Cantú, & Mariel Murga Humberto, 2015)

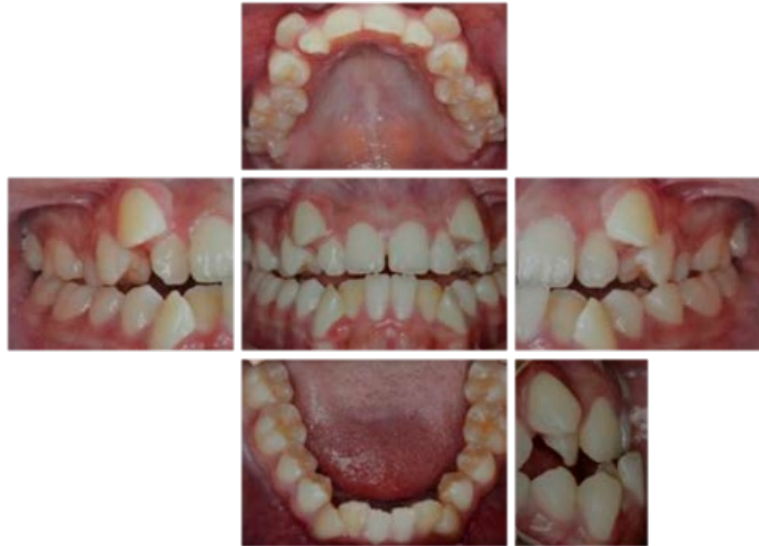

Imagen 2. Fotografías iniciales, paciente con apiñamiento

Fuente. Tomado de Tratamiento ortodóntico-quirúrgico de maloclusión clase III con apiñamiento severo: reporte de un caso. de A. Carrillo, E. Camacho, 2020.

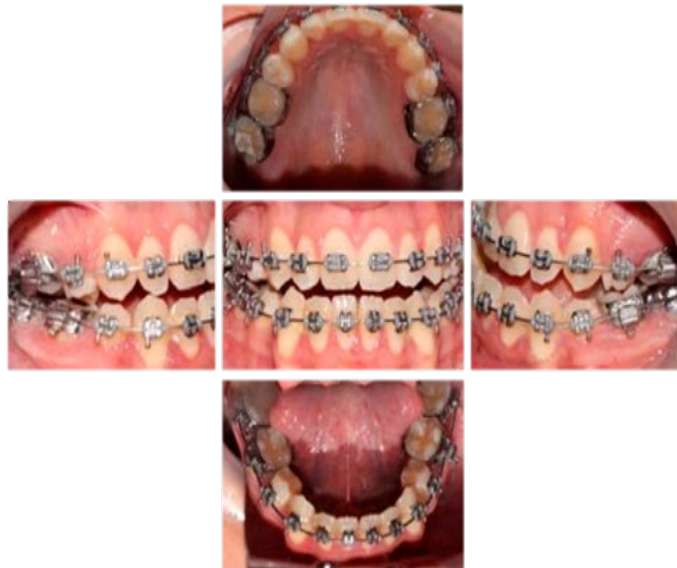

Imagen 3. Tratamiento correctivo de apiñamiento con ortodoncia

Nota. Imagen correctiva con aparato ortodóntico prequirúrgico para consecución de objetivo correctivo.

Fuente. Tomado de Tratamiento ortodóntico-quirúrgico de maloclusión clase III con apiñamiento severo: reporte de un caso. de A. Carrillo, E. Camacho, 2020

Los tejidos de la cavidad oral están estrechamente interrelacionados, por lo tanto, cuando alguno de ellos se enferma, el resto se puede afectar en grado variable. Esto depende de su relación funcional y de la proxi-

midad física. El ortodoncista y el periodoncista pueden colaborar en distintos campos, ya que ambas especialidades comparten situaciones clínicas y objetivos. Cuando la salud oral del paciente es buena, el objetivo

común de los dos especialistas es mantenerla, y si es posible, mejorar la función de longevidad y estética del aparato estomatognático. Cuando no lo es, el ortodoncista ha de subordinar los objetivos oclusales y estéticos a su recuperación. (Grillo Reyes, Pérez Díaz, & Hernández Gutierrez, 2020)

El periodonto es el conjunto de tejidos especializados que rodean y soportan al diente, permitiendo el movimiento dental mediante diversas fuerzas biomecánicas utilizadas durante el tratamiento ortodóncico; sin embargo, la morfología clínica periodontal es diversa y en ocasiones se suele considerar su modificación de acuerdo a los movimientos dentales. Las recesiones gingivales son irreversibles, presentándose en pacientes adultos sin y con aparatología ortodóncica, directamente proporcionales a la edad del paciente y al adecuado manejo de las fuerzas ortodóncicas; sin embargo, no existen estudios con enfoques transcomplejos que permitan la valoración holística del periodonto durante el movimiento dental. (Santorun Neira, 2022)

El ortodoncista debe tener en cuenta la situación actual de los tejidos óseos y dentarios y su evolución previsible, con el fin de conseguir el mejor efecto terapéutico. Sin embargo, no debe excluir de su quehacer diario la valoración de los tejidos blandos periodontales. Este es un elemento esencial sin el que resulta imposible alcanzar la excelencia en los resultados. En primer lugar, hay que establecer si el complejo del periodonto de protección permite el mantenimiento de la salud periodontal, antes, durante y después del tratamiento de Ortodoncia. Para ello, se deben valorar las características físicas de los tejidos gingivales, su grado de inflamación y si existe una cantidad suficiente de encía insertada capaz de soportar el tratamiento de Ortodoncia y sus consecuencias en el futuro. (Grillo Reyes, Pérez Díaz, & Hernández Gutierrez, 2020)

El depósito de la placa bacteriana sobre los dientes, favorece el desarrollo de enfermedades periodontales (alteraciones infla-

matorias y recesivas de la encía y del periodonto) que pueden llevar al fracaso del movimiento ortodóncico. Por lo que la retirada de la placa bacteriana, es de crucial importancia para devolver la salud gingival. Las reacciones gingivales más frecuentes para Cacciola y Muñóz (2018), producidas por ese depósito de placa bacteriana, son:

La Gingivitis

Es la inflamación reversible de la encía marginal, provocada por las bacterias. Tras su tratamiento (eliminación de la placa bacteriana y del cálculo), la correcta higiene por parte del paciente y un control periódico del odontólogo, son cruciales a la hora de evitar que aparezca de nuevo. Por el contrario, su no tratamiento o una práctica del mismo ineficaz, podría generar periodontitis (enfermedad irreversible multifactorial del aparato de sostén dentario) (Cacciola & Muñóz Gómez, 2018)

Hiperplasia gingival

Forma hipertrófica de gingivitis, que consiste en un aumento del volumen gingival, tanto en altura como en grosor. Se habla de “agrandamiento de encía libre en altura” cuando el margen gingival sobrepasa el límite amelocementario, más de 1 mm hacia coronal. Mientras que, cuando la encía sobrepasa la línea imaginaria que une las caras vestibulares y palatinas de 2 dientes adyacentes bien alineados, las formas de las papilas tendrán un aspecto “romo y abollanado”, consecuencia del aumento de grosor, en lugar de la forma normal en “filo de cuchillo”. La hiperplasia involucra el margen gingival, con extensión a la papila interdental y a los espacios interproximales, pudiendo cubrir las coronas de los dientes, esta situación genera que, el tejido gingival sea edematoso, suave y sensible al tacto, con tendencia a sangrar fácilmente. Por esta razón, la hiperplasia o agrandamiento gingival es un factor que limita o impide el movimiento dental en un tratamiento de ortodoncia, debido a ese aumento exagerado del volumen de la encía. (Cacciola & Muñóz Gómez, 2018)

Recesión gingival

Se puede dar en ausencia de infección cuyas causas pueden ser mecánicas o morfológicas. Es el retroceso de la encía con desplazamiento apical del margen gingival desde la unión amelocementaria, pudiendo ser local o generalizado y con exposición de la superficie de la raíz al entorno oral, pudiendo involucrar una o más superficies dentales. La resultante exposición de la superficie radicular, a menudo causa un deterioro estético, mayor susceptibilidad a la caries radicular e hipersensibilidad dentinaria. Esta consecuencia periodontal está representada por cambios periodontales atróficos, donde el término "atrofia" implica una disminución en el volumen y en la población celular de un órgano o tejido dado. Por ello, la condición morfológica, que más comúnmente predispone a padecer una recesión gingival, es una lámina ósea muy delgada o totalmente ausente en la cara vestibular. La recesión del tejido marginal, se puede dar en condiciones de buena o mala higiene oral. Cuando se produce la recesión, la superficie de la raíz expuesta al entorno oral, se quedará sin cemento radicular, y se habrá retirado apicalmente el periostio con la pared ósea. Las bacterias colonizarán la zona expuesta y, por los altos niveles de toxicidad de los lipopolisacáridos bacterianos, no se permitirá una recolonización adicional por cementoblastos y la reinserción de las fibras periodontales. (Cacciola & Muñoz Gómez, 2018)

Consideraciones especiales en el paciente adulto

Aspectos periodontales

Las maloclusiones y la posición anormal de los dientes son causas potenciales de la enfermedad periodontal cuando están ocasionando trauma oclusal. En un paciente adulto, las condiciones periodontales generalmente incluyen defectos infraóseos, presencia de furcas, dehiscencias y triángulos negros interproximales. Sin embargo, a pesar de estos problemas, se ha demos-

trado que el tratamiento ortodóncico ya no es una contraindicación para el tratamiento en la periodontitis severa en el adulto y que incluso puede mejorar las posibilidades de salvar y restaurar la dentición deteriorada, pero que en presencia de inflamación la regeneración de estos tejidos se ve detenida. Hay casos en que se debe suspender el tratamiento ortodóncico y tratar el problema periodontal hasta que se logre su perfecto control, pues de lo contrario, se producirá un aumento de la pérdida ósea, sobre todo en la zona marginal que comprometerá la longevidad de la pieza dentaria. (Hidalgo B., Vargas I., & Cabrera J., 2013)

Consideraciones biomecánicas

La mecánica en pacientes adultos debe incluir un movimiento logrado con fuerzas ligeras para evitar la sobrecarga del periodonto. La combinación de intrusión ortodóncica y tratamiento periodontal han demostrado mejorar las condiciones del periodonto comprometido, siempre y cuando se mantenga la higiene y los tejidos saludables. (Hidalgo B., Vargas I., & Cabrera J., 2013)

Contención

Esta etapa post tratamiento ortodóncico activo es de mucha importancia en el paciente adulto. En pacientes con periodonto comprometido, se recomienda mantener la contención indefinidamente, la que puede consistir en pequeños alambres fijos en la parte lingual de las piezas dentarias, estampados removibles (láminas transparentes delgadas que cubren todas las superficies de las piezas dentarias) o planos de relajación de uso nocturno. (Hidalgo B., Vargas I., & Cabrera J., 2013)

Efectos secundarios

El tratamiento con aparatos de ortodoncia podría tener efectos colaterales, que, si bien no son frecuentes, podrían generarse, especialmente en pacientes susceptibles. Entre ellos, se pueden presentar manchas y/o caries, ruidos, dolor o molestias en la ar-

ticulación temporomandibular, la aparición o avance de recesiones gingivales, reabsorciones radiculares y/o del hueso alveolar, pudiendo traer como consecuencia movilidad dentaria transitoria y/o permanente. (Hidalgo B., Vargas I., & Cabrera J., 2013)

En relación a las reabsorciones radiculares, se ha visto que a medida que avanzan los años hay un cambio en la estructura y en el metabolismo óseo, sobre todo en la etapa de la menopausia en la mujer y andropausia en el hombre, que podría llevar a una mayor predisposición a las reabsorciones radiculares durante el tratamiento. Es conveniente realizar controles radiográficos cada 4 a 6 meses, sobre todo en los incisivos superiores e inferiores, por tratarse de las piezas que estadísticamente son las más predispuestas. (Hidalgo B., Vargas I., & Cabrera J., 2013)

Sin duda, la susceptibilidad individual está considerada como el factor más importante en el desarrollo de las reabsorciones con o sin terapia ortodóncica. Se debe establecer un protocolo de acción encaminado a evitar la aparición de reabsorciones radiculares secundarias al tratamiento ortodóncico, ya que es una complicación frecuente en la clínica, pero la conducta a seguir no está totalmente clara, debido a que con las mismas medidas terapéuticas y prescripciones ortodóncicas la mayor parte de los pacientes no llega a desarrollar estas lesiones. En cuanto a las recesiones gingivales, se ha visto que su prevalencia y severidad aumenta con la edad y la región de los incisivos inferiores es la zona más afectada. El biotipo periodontal junto con el movimiento ortodóncico a realizar, son los principales factores a analizar antes de comenzar el tratamiento, en conjunto con el periodoncista, con el fin de evitar la mayor aparición de estas recesiones. Incluso hay ocasiones en que se aconseja realizar una cirugía mucogingival para aumentar el grosor de los tejidos blandos previa al tratamiento ortodóncico. Además, es imprescindible el control de la higiene antes, durante y después

del tratamiento, con visitas al periodoncista cada 2 o 3 meses en la fase activa del tratamiento ortodóncico. (Hidalgo B., Vargas I., & Cabrera J., 2013)

Los ortodoncistas están incrementando la atención en los límites de adaptación y contornos de los tejidos blandos de los pacientes. Sin embargo, lograr una correcta función masticatoria al final del tratamiento ortodóncico es otro objetivo muy importante que no puede pasarse por alto. De ahí, la relevancia de tratar las maloclusiones con la ortodoncia para conseguir resultados funcionales beneficiosos para el paciente, y no solo resultados estéticos. Los pacientes con maloclusiones presentan problemas en la función masticatoria y deglutoria, y por ello, su bolo alimenticio contiene partículas de mayor tamaño que en un paciente con normooclusión. Al realizar un seguimiento a largo plazo de estos pacientes con problemas digestivos, tras finalizar el tratamiento ortodóncico, se observó una mejora en la función masticatoria y deglutoria con respecto al grupo control (Rodríguez Bueno, 2021)

La necesidad de una valoración ante los procedimientos ortodóncicos ha sido bien establecida, siendo de gran importancia un trabajo multidisciplinario donde se pueda rehabilitar el periodonto antes, durante y después de la terapia ortodóncica. Debido a que los tratamientos de ortodoncia no están lejos de padecer riesgos, tales como la acumulación de placa bacteriana, causante de enfermedades periodontales. Esto también depende del control de la higiene bucal por parte del profesional y la colaboración del paciente. Por otra parte, se ha demostrado que el biotipo periodontal grueso es ideal para los tratamientos de ortodoncia, ayuda a mantener la estética y a mejorar el control de la placa, además, resiste a las fuerzas y movimientos ortodóncicos. Está claro que, la evaluación periodontal previa a la terapia ortodóncica va a garantizar el éxito y predictibilidad del tratamiento asegurando el bienestar y la salud oral a largo plazo, pero

si no se realiza un examen clínico y complementario, puede llegar a ser iatrogénico. (Mendieta C. & Arias Mendrana, 2021)

Conclusiones

La investigación arroja principalmente la idea de que existen varias opciones para prevenir el apiñamiento, y es importante tener siempre un buen diagnóstico individualizado para el paciente que ayude a elegir el tratamiento más preciso y conservador antes de tomar una decisión permanente.

Los cambios en la flora bucal y los movimientos dentales resultantes del apiñamiento severo y en el tratamiento de ortodoncia contribuyen a cambios en el tejido periodontal, cuyas complicaciones más comunes son la hiperplasia y la recesión de las encías.

La higiene bucal incide en la aparición de complicaciones, su correcta ejecución y continuidad, durante el tratamiento de ortodoncia, el uso de clorhexidina u otro enjuague bucal y el hilo dental pueden reducir el impacto y ayudar a prevenir la inflamación de las encías.

El hueso cortical y la aplicación prolongada de fuerzas no luminales pueden causar fracturas óseas, lo que da como resultado la pérdida de unión del tejido y la recesión gingival. Las técnicas de láser o corticotomía, así como las técnicas de cirugía de incisión piezoeléctrica, ayudan a reducir el tiempo del tratamiento de ortodoncia que en algunos casos se hace necesaria para conseguir el mejor resultado correctivo para el paciente.

El tratamiento de ortodoncia es un momento importante en la vida de un paciente. Se puede suponer que cualquier paciente que desee iniciar un tratamiento de ortodoncia lo hace por un deseo estético de mejorar la sonrisa, la función y/o la salud bucal. Actualmente, las características estéticas de la maloclusión son el factor más importante para que los pacientes soliciten tratamiento de ortodoncia.

Bibliografía

- Alexander Ramos, W., & Gurrola Martínez, B. (marzo de 2020). Manejo ortodóncico de apiñamiento severo y presencia de diente supernumerario. *Revista Dentista y Paciente*. Obtenido de <https://dentistaypaciente.com/caso-clinico-139.html>
- Cacciola, D., & Muñoz Gómez, G. (2018). Relación entre periodoncia y ortodoncia: Complicaciones gingivales y efectos del tratamiento ortodóncico en el peridonto. *Biociencias*, 13(2). Obtenido de <https://revistas.uax.es/index.php/biociencia/article/view/1253/1026>
- Carrillo Rodríguez, A. J., & Camacho Mercado, E. K. (2020). Tratamiento ortodóncico-quirúrgico de maloclusión clase III con apiñamiento severo: reporte de un caso. *Revista Mexicana de Ortodoncia*, 8(1), 41-49. Obtenido de <https://www.medigraphic.com/pdfs/ortodoncia/mo-2020/mo201f.pdf>
- Colomé-Ruiz, G., L., P.-T., & Gómez-Morayta, A. (2009). Extracción atípica en Ortodoncia, reporte de un caso. *Revista Odontológica Latinoamericana*, 57-62. Obtenido de <https://www.odontologia.uady.mx/revistas/rol/pdf/V01N2p57.pdf>
- Comas Mirabent, R. B., De la Cruz Prieto, J., Díaz Cedeño, E., Carreras Martorell, C., & Ricardo Reyes, M. (2015). Relación entre los métodos clínico y de Moyers-Jenkins para la evaluación del apiñamiento dentario. *MEDISAN*, 19(11), 1309-1316. Obtenido de http://scielo.sld.cu/scielo.php?pid=S1029-30192015001100002&script=sci_arttext&tlng=pt
- Del Real Villagrana, M., Mariel Cárdenas, J., Lugo Becerra, C., Gutiérrez Cantú, F. J., & Mariel Murga Humberto, M. P. (2015). Ortodoncia en adultos. *Revista Tamé*, 4(10), 362-364. Obtenido de https://www.researchgate.net/profile/Jairo_Mariel/publication/305639217_Ortodoncia_en_adultos/links/5796f00e08aed51475e55960/Ortodoncia-en-adultos.pdf
- García Carpio, G. A. (2020). Prevalencia de apiñamiento dental asociado a terceros molares en clínicas de Facultad Piloto De Odontología. Guayaquil: Universidad de Guayaquil. Facultad Piloto de Odontología. Obtenido de <http://repositorio.ug.edu.ec/handle/redug/48542>
- González Amaral, M. G., & Rodríguez López, L. V. (2018). Prevalencia, tipos y factores etiológicos de apiñamiento mandibular tardío en pacientes de ortodoncia en Tabasco, México, 2015-2016. *Revista Mexicana de Ortodoncia*, 6(1), 22-27. Obtenido de <https://www.medigraphic.com/pdfs/ortodoncia/mo-2018/mo181d.pdf>

- Grillo Reyes, G., Pérez Diaz, J. C., & Hernández Gutierrez, D. (2020). Relación orto-periodontal. *Medicentro Electrónica*, 24(2), 444-451. Obtenido de http://scielo.sld.cu/scielo.php?pid=S1029-30432020000200444&script=sci_arttext&tlng=en
- Hidalgo B., E., Vargas I., M., & Cabrera J., D. (2013). Ortodoncia en adultos. *Revista Médica Clínica Los Condes*, 24(6), 1044-1051. doi:[https://doi.org/10.1016/S0716-8640\(13\)70263-3](https://doi.org/10.1016/S0716-8640(13)70263-3)
- Lorente, T. (2022). Apiñamiento. Obtenido de Best Quality Dental Centers: <https://bqidentalcenters.es/ortodoncia/apinamiento/>
- Mendieta C., M. A., & Arias Mendrana, M. S. (2021). Valoración periodontal ante el procedimiento de ortodoncia fija. Portoviejo: Universidad San Gregorio de Portoviejo. Obtenido de <http://repositorio.sangregorio.edu.ec:8080/bitstream/123456789/2030/1/ODO-C2021-32.pdf>
- Rodríguez Bueno, N. (2021). Ortodoncia y estética. Sevilla: Universidad de Sevilla. Obtenido de <https://idus.us.es/bitstream/handle/11441/135067/TFG%20514-RODR%c3%8dGUEZ%20BUENO.pdf?sequence=1&isAllowed=y>
- Santiesteban-Ponciano, F. A., Gutiérrez-Rojo, M. F., & Gutiérrez-Rojo, J. F. (2016). Severidad de apiñamiento relacionado con la masa dentaria. *Revista Mexicana de Ortodoncia*, 4(3), 165-168. Obtenido de <https://www.medigraphic.com/pdfs/ortodoncia/mo-2016/mo163e.pdf>
- Santiesteban-Ponciano, F. A., Gutiérrez-Rojo, M. F., Gutiérrez-Rojo, J. F., & Rojas-García, A. R. (2016). Severidad del apiñamiento dental y su relación con la caries. *Revista Española de Ortodoncia*, 46(1), 29-32. Obtenido de <https://dialnet.unirioja.es/servlet/articulo?codigo=5505941>
- Santorun Neira, J. S. (2022). Recesiones gingivales en pacientes adultos con ortodoncia. Revisión de literatura. Cuenca: Universidad Católica de Cuenca. Obtenido de <https://dspace.ucacue.edu.ec/handle/ucacue/11671>



CITAR ESTE ARTICULO:

Peñafiel Bowen, J. F., Rivera Guerrero, C. P., Pow Hing, G. P. O., & Bustamante Moran, V. H. (2023). Consecuencias periodontales después del tratamiento de ortodoncia en pacientes adultos con apiñamiento severo. *RECIAMUC*, 7(1), 539-549. [https://doi.org/10.26820/reciamuc/7.\(1\).enero.2023.539-549](https://doi.org/10.26820/reciamuc/7.(1).enero.2023.539-549)